

肘部管での尺骨神経圧迫因子の検討

宮 島 良 博

広島大学医学部整形外科学講座 (主任: 生田義和教授)

受付 平成 12 年 3 月 13 日

受理 平成 12 年 9 月 14 日

変形性関節症を伴う肘部管症候群の病態を解明し, どのような治療が効果的かを検討するために, 系統解剖用26保存遺体, 50肘を用いて肘部管における尺骨神経圧迫因子の検討を行った。

肘屈曲により, 肘部管容積が減少することがわかったが, 加齢とともに増加する尺骨神経溝底の骨隆起や骨棘などは骨性因子として肘部管容積をさらに減少させ, 神経圧迫の原因となることが推察された。肘部管近位縁の腱膜性構造物である cubital tunnel retinaculum (滑車上肘靭帯) の形態が強靭な型では, これによる神経圧迫の関与も考えられ, 骨性因子とは別に腱膜性因子とした。また, 尺骨神経の肘関節枝の分枝の位置がおおむね, 肘部管の存在する位置に一致することから, 尺骨神経の絞扼部位における関節枝の圧迫や刺激が, 肘部管症候群での肘の疼痛の原因の一つと推察された。以上のことから, 変形性関節症を伴う肘部管症候群の発症には, 骨性圧迫因子が原因となり, さらに腱膜性因子の関与と, 尺骨神経関節枝の絞扼が関係するものと思われた。本症候群の治療には, 神経溝内の骨隆起や骨棘を切除して, 主因たる骨性圧迫因子を除去することが重要と考えられた。

Key words : Cubital tunnel (肘部管), Ulnar nerve (尺骨神経), Anatomy (解剖)

変形性関節症を伴う肘部管症候群に対しては, 滑車上肘靭帯の切離や Osborne 靭帯¹⁹⁾の切離, あるいは上腕骨内側上顆の部分切除などが行われることが多い。しかし, 術後に神経症状が改善しなかったり, 肘の疼痛が残存することもある。このため, 従来の治療法が病態に即したものであるかどうかを検討した。本研究の目的は, 変形性関節症を伴う肘部管症候群の病態を解明し, 肘部管における尺骨神経圧迫因子の解剖学的検討を行い, 臨床的にどのような術式を選択すべきかを検討することである。

材 料 と 方 法

系統解剖用26保存遺体, 50肘を対象とした。その内訳は男性12体24肘, 女性14体26肘で, 年齢は49歳から96歳 (平均80歳) であった。明らかにリウマチ様の変化を呈するものや, 肘関節に骨病変を認めるものはなかった。生前の利き手, 生活歴, 職歴, および肘関節の外傷の有無については不明であった。以上の対象に対して, 骨性圧迫因子および腱膜性圧迫因子の検討, さらに尺骨神経とその肘関節枝の局所解剖学的な観察を行った。

骨性圧迫因子の検討としては, 40肘 (男性10体20肘, 女性10体20肘) に対して, X線学的ならびに解剖学的に上腕骨内側上顆部周辺の骨形態の観察を行った。簡易X線撮影装置を使用して, 肘関節前後像と肘部管撮影¹¹⁾を行い, 肘部管神経構内の骨性変化の指標として, X線上の肘部管面積や傾斜角^{6,13,17)}, さらに開溝角¹⁷⁾を測定した (Fig. 1)。また, このうちの20肘 (男性5体10肘, 女性5体10肘) については, 肘部管容積を反映する指標のひとつとして, 肘部管壁を構成する骨格成分と, 上腕骨内側上顆と肘頭を結ぶ直線 (以下基準線とする) によって決定される肘部管断面積を測定して, 骨性断面積とした。つまり, 骨から軟部組織を除去した後に, 肘部管内に歯科用親水性シリコン印象材を充填して型をとり, 基準線部での断面を作製してその断面積を計測した (Fig. 2)。この肘部管でのシリコンによる型の作製は, 肘屈曲 0°, 90° と 120° にて行い, 各角度における基準線部での肘部管の骨性断面積を計測した。

腱膜性圧迫因子の検討は, 同じ40肘に対して, 肘部管を中心とした肘内側部の解剖学的展開を行い, 肘部管近位縁の膜性構造物としての cubital tunnel reti-

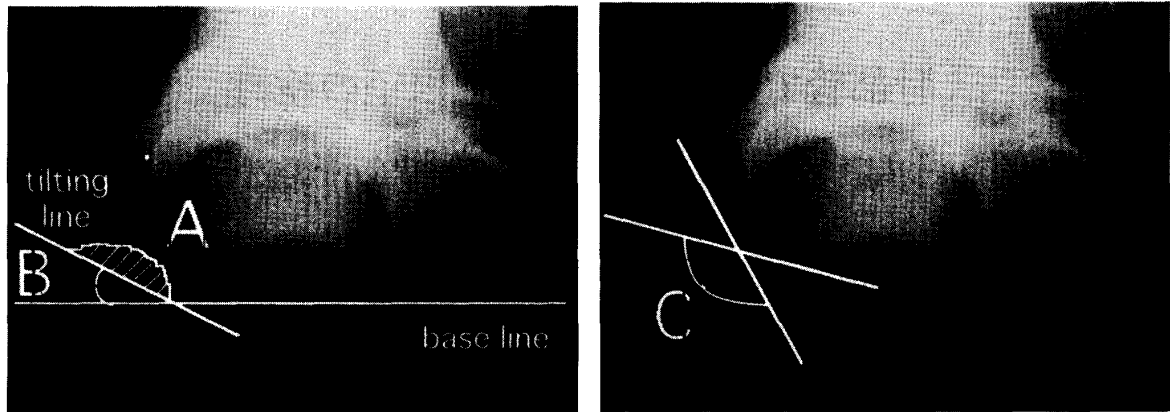
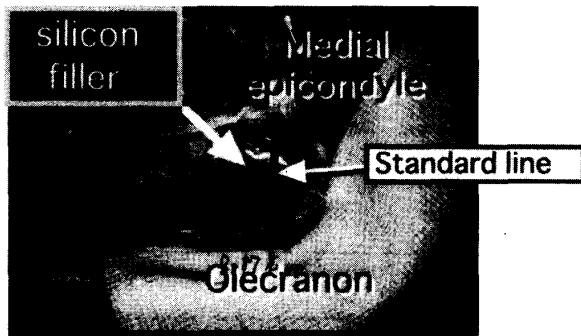


Fig. 1. Osteal factors roentgenographically measured in the ulnar groove. A: cross sectional area, B: tilting angle, C: opening angle.

[A]



naclum (以下 CTR) の観察 (Fig. 3) と, O'Driscoll らの方法¹⁸⁾に準じた分類 (Type 0, I a, I b, II) を行った。また, 肘部管底を構成する内側側副靭帯 (以下 MCL) と尺骨神経との関係を観察し, 肘伸展, 屈曲における動的な神経圧迫機序を検索した。

尺骨神経とその肘関節枝の局所解剖学的な検討は, 同じ40肘に対して, 顕微鏡下に尺骨神経肘関節枝の形態観察を行い, 内側上顆と肘頭を結ぶ線を基準として, 分枝の位置, 形態, およびその数と直径の計測を行った (Fig. 4)。

[B]

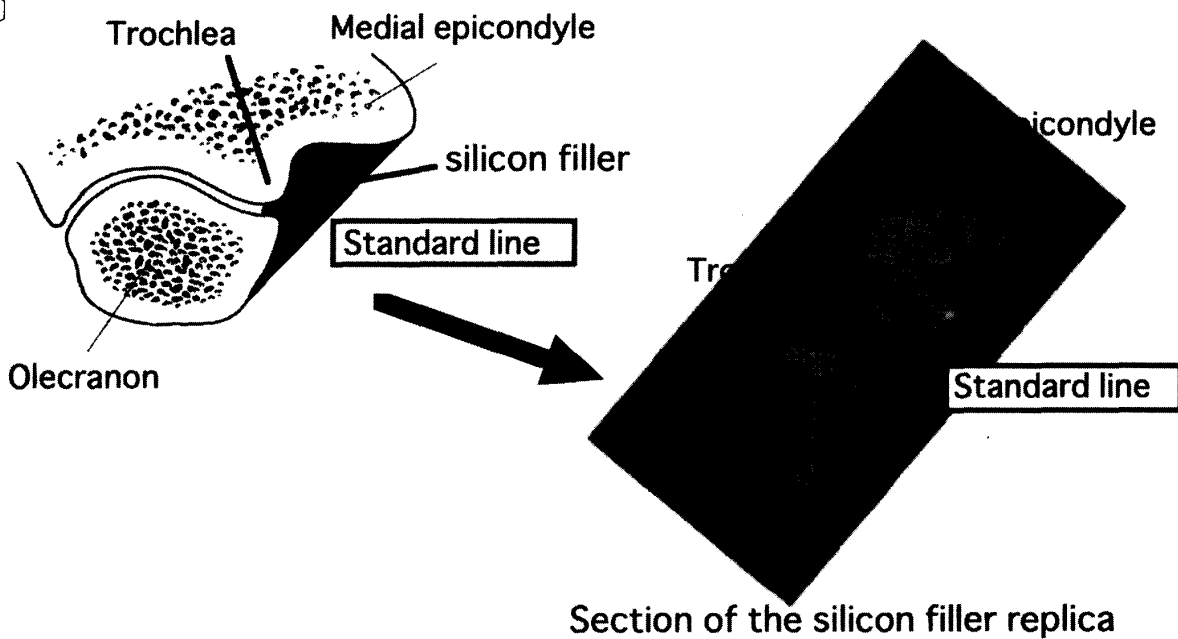


Fig. 2. [A] The cubital tunnel is filled up with silicon filler. Then, the silicon filler is sectioned at the standard line, (between the medial epicondyle and the olecranon). [B] The sectional area of the silicon filler replica is measured.

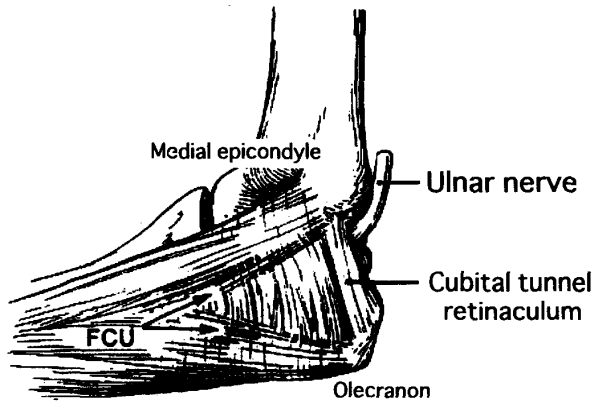


Fig. 3. The cubital tunnel retinaculum (CTR) forms the proximal edge of the roof of the cubital tunnel. The retinaculum originates on the medial epicondyle and inserts on the olecranon.

成 績

X線上，肘部管神経溝の面積は男性 0.352 ± 0.067 cm^2 (右 0.373 ± 0.060 cm^2 , 左 0.331 ± 0.070 cm^2)，女性 0.332 ± 0.088 cm^2 (右 0.353 ± 0.101 cm^2 , 左 0.312 ± 0.073 cm^2) で，男女間に有意差はなく (t 検定, $p=0.4526$)，左右差も認めなかった ($p=0.1031$)。傾斜角は男性 $28.7 \pm 6.42^\circ$ (右 $28.8 \pm 7.80^\circ$, 左 $28.7 \pm 4.92^\circ$)，女性 $31.2 \pm 4.46^\circ$ (右 $30.9 \pm 4.45^\circ$, 左 $31.5 \pm 4.75^\circ$) で，男女間に有意差は無く ($p=0.2072$)，左右差も認めなかった ($p=0.8873$)。また，開溝角は男性 $94.6 \pm 19.1^\circ$ (右 $97.1 \pm 16.6^\circ$, 左 $91.8 \pm 22.2^\circ$)，女

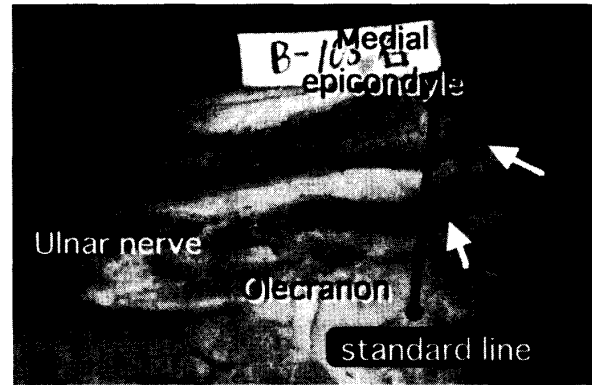



Fig. 4. When the articular branches of the ulnar nerve (arrows) were examined, the standard line connecting the medial epicondyle and the olecranon is used as a marker for the measurement.

性 $93.4 \pm 18.1^\circ$ (右 $94.3 \pm 18.4^\circ$, 左 $92.5 \pm 19.0^\circ$) で，同様に男女間の有意差 ($p=0.8502$) も，左右差 ($p=0.5578$) も認めなかった。

X線学的ならびに解剖学的に，肘部管内に明らかな骨隆起や骨棘形成が認められるものを骨関節症群 (以下 OA 群) とすれば，それは40肘中14肘 (35.0%) にみられた (Fig. 5)。内訳は男性7肘，女性7肘で，男女差は無く，また，右6肘，左8肘と，明らかな左右差も認められなかった。これを年齢別にみると，70歳代に2肘，80歳代に6肘，90歳代に6肘認め，70歳未満では認められなかった (Table 1)。

そこで，OA 群14肘と骨隆起・骨棘非形成群 (以下

[A]



[B]

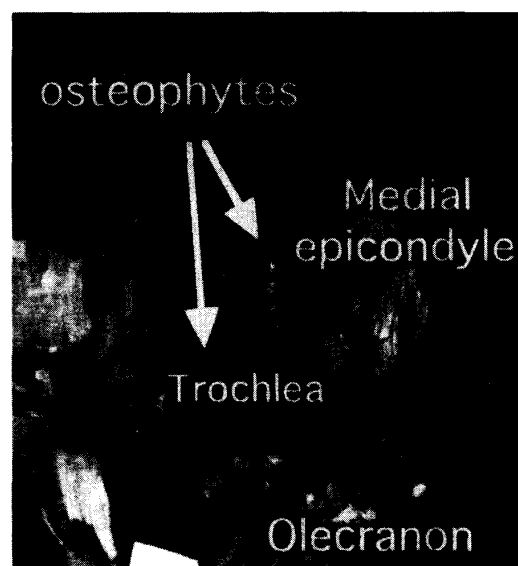


Fig. 5. A case of osteoarthritis (OA). In the cubital tunnel, osteophytes are detected (arrows) roentgenographically [A] and anatomically [B].

非 OA 群) 26肘とに分けて X線像を検討すると, OA 群では肘部管面積 $0.289 \pm 0.055 \text{ cm}^2$, 傾斜角 $33.9 \pm 4.63^\circ$, 開溝角 $75.4 \pm 8.13^\circ$ に対し, 非 OA 群ではそれぞれ $0.380 \pm 0.069 \text{ cm}^2$, $27.4 \pm 4.58^\circ$, $106.5 \pm 11.2^\circ$ となり, OA 群では非 OA 群に比べて, X線上傾斜角は有意 (t 検定, $p=0.0003$) に増加, 急峻化したが, 肘部管面積は減少 ($p=0.0002$) し, 開溝角も減少 ($p<0.0001$) した (Table 2)。

シリコン印象材を用いて測定した基準線部での骨性の肘部管断面積は, 肘屈曲 0° で $1.045 \pm 0.098 \text{ cm}^2$, 屈曲 90° で $0.987 \pm 0.161 \text{ cm}^2$, 屈曲 120° で $0.739 \pm 0.080 \text{ cm}^2$ であった。この肘部管の骨性断面積は, 肘屈曲角度の増加と共に減少したが, 屈曲 90° では屈曲 0° に比べて, 統計学的には有意差は認めなかった。

Table 1. Number of patients with OA (OAcase/case)

Age	Male (n=20)	Female (n=20)	Total
60's	0/8	0/2	0/10
70's		2/4	2/4
80's	5/8	1/10	6/18
90's	2/4	4/4	6/8
Total	7/20	7/20	14/40

Number of patients with osteoarthritis (OA) among subjects distributed by age. No patient with OA was found among subjects under 60 years of age.

しかし, 屈曲 120° では前 2 者に比べて, 統計学的に有意 (paired t-test, $p<0.01$) に減少した (Fig. 6)。

CTR は O'Driscoll らの分類に従うと, これを欠く type 0 を 9 肘に認めた。残りの 31 肘では肘部管近位縁の腱膜状構造物として CTR (幅 $5.8 \pm 1.7 \text{ mm}$) が存在した。その内訳は比較的薄い膜状の type I a (幅 $5.5 \pm 1.3 \text{ mm}$) が 24 肘に, 強靭な膜状の type I b (幅 $6.7 \pm 2.7 \text{ mm}$) が 6 肘に, 筋肉成分を有する type II

Table 2. Comparison of OA group with non-OA group

	Cross section area (cm ²)	Tilting angle (deg.)	Opening angle (deg.)
OA group (n=14)	0.289 ± 0.055	33.9 ± 4.63	74.5 ± 8.13
non-OA group (n=26)	0.380 ± 0.069	27.4 ± 4.58	106.5 ± 11.2
	$p=0.0002$	$p=0.0003$	$p<0.0001$

(Student's t-test)

Comparison of OA group with non-OA group regarding the osteal factors measured roentgenographically in the ulnar groove. In the OA group, the cross sectional area and opening angle significantly decreased, while the tilting angle significantly increased.

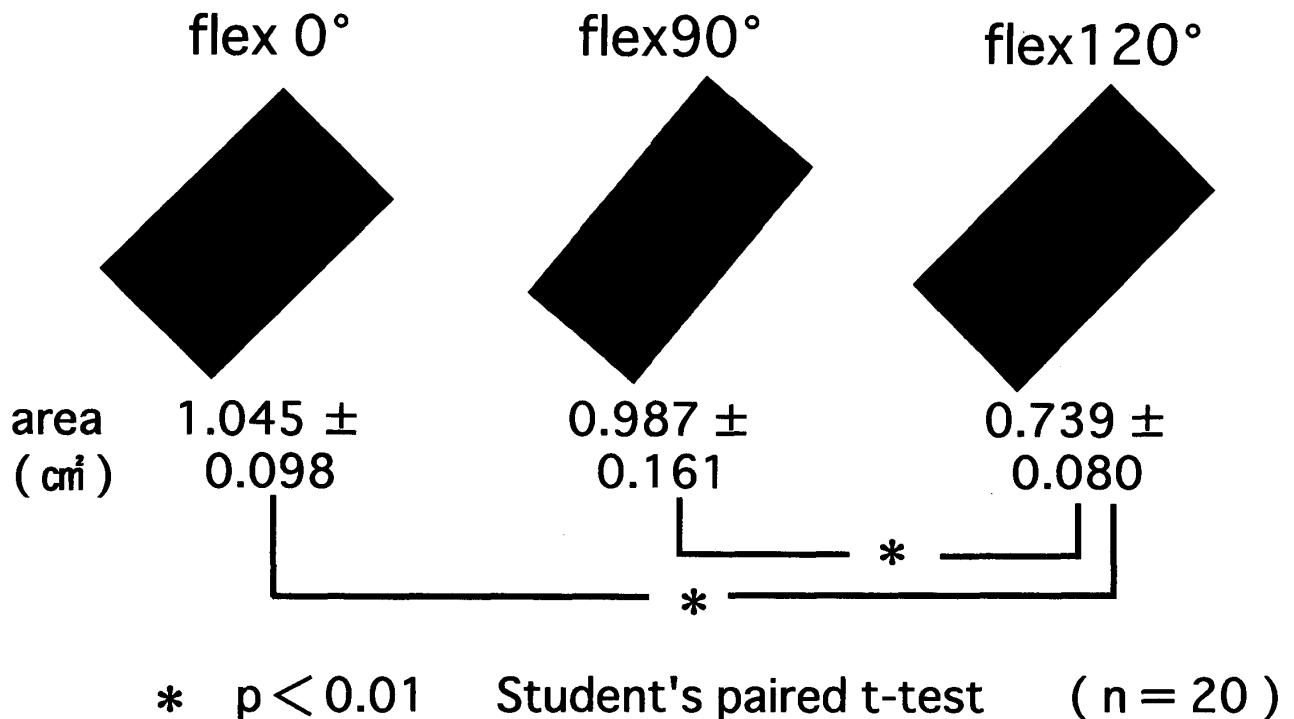


Fig. 6. The sectional areas of the cubital tunnel (silicon filler replica) decreased with elbow flexion. The area at 120° was significantly reduced to those at 0° and 90° ($p<0.01$, Student's paired t-test).

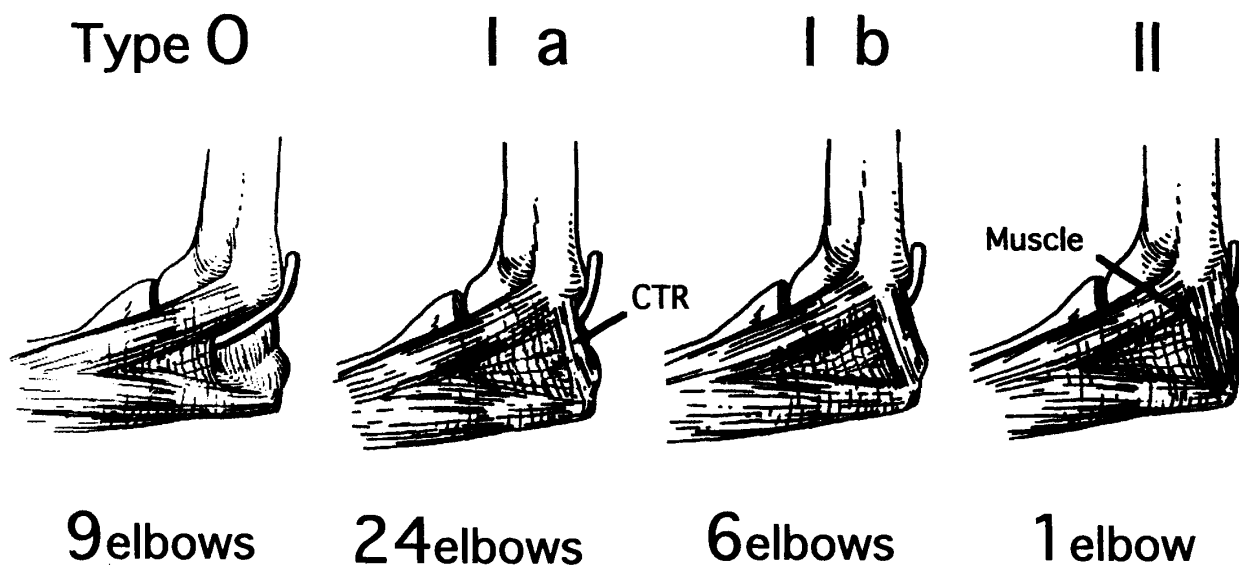


Fig. 7. O'Driscoll's classification. The anatomical variations of the cubital tunnel retinaculum were classified into four types according to their potential for causing ulnar neuropathy.

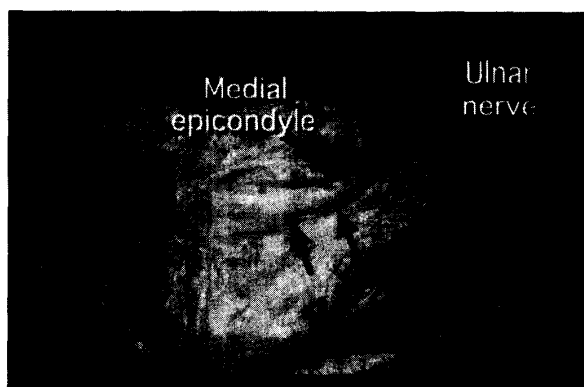


Fig. 8. In type 0, CTR is absent. Its absence causes anterior dislocation of ulnar nerve with elbow flexion (arrows).

(幅 17.8 mm) が 1 肘に認められた (Fig. 7)。このうち、type 0 では、肘屈曲位で尺骨神経の前方への脱臼が観察された (Fig. 8)。また、type I b と II では、CTR は肘伸展位で弛緩し (Fig. 9)、屈曲 90~120° で緊張すること (Fig. 10) が観察された。

MCL は、強靱な靭帯状の前方成分 (幅 6.91±1.14 mm) と、肘部管底を構成する後方成分および斜成分から成ることを観察した (Fig. 11)。このうち前方成分は、肘部管部では尺骨神経の前方に位置し、神経にほぼ平行に走行するため、尺骨神経を直接圧迫することは認められなかった (Fig. 12)。しかし、肘部管の底面を構成する後方成分および斜成分は、肘屈曲につれて肘部管内へ膨隆してきて、尺骨神経を持ち上げる

Cubital tunnel view

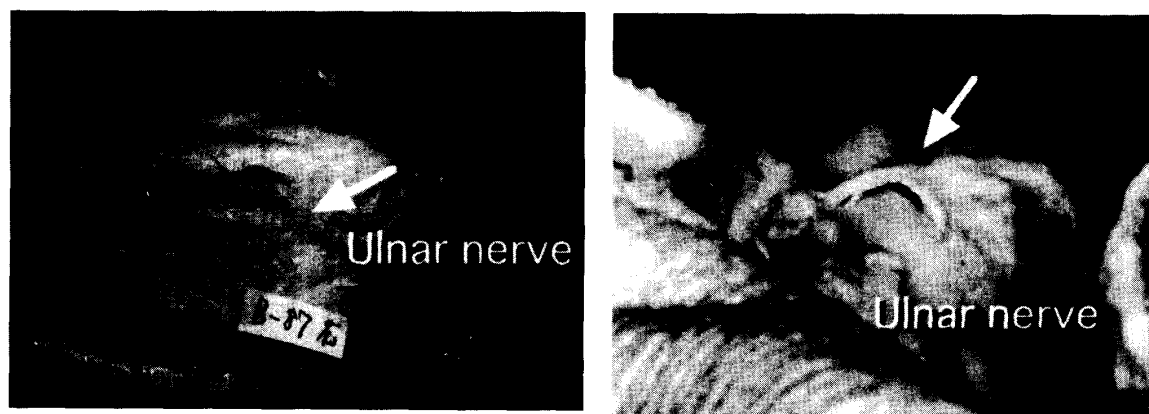


Fig. 9. The cubital tunnel retinaculum (CTR) is lax in extension (arrows).

Cubital tunnel view

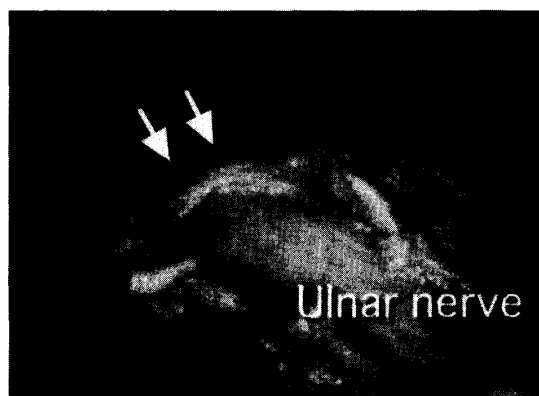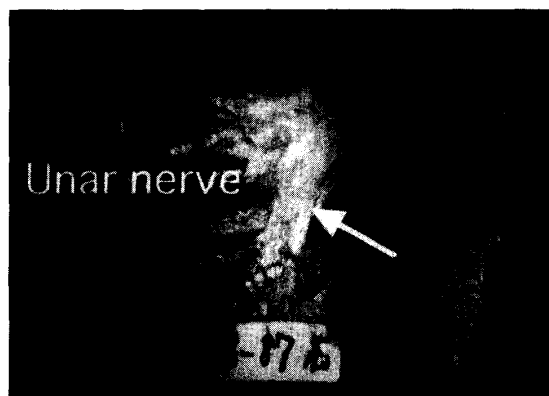


Fig. 10. In type I b or II, CTR is tight in flexion, causing ulnar nerve compression (arrows).

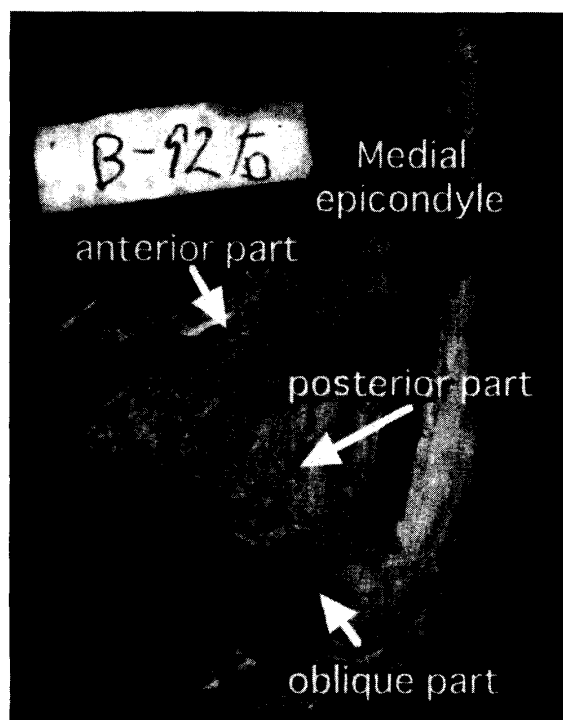


Fig. 11. The MCL consists of three parts, i.e., the anterior, posterior and oblique parts. The floor of the cubital tunnel is composed of the posterior and oblique parts. (Ulnar nerve is removed.)

ことが観察された (Fig. 13)。しかし、これらの靭帯そのものには癒痕形成や肥厚を思わせる所見は乏しかった。

そこで、新たに10肘 (男性2体4肘, 女性4体6肘) について、MCLの後方成分および斜成分を除去した後に、基準線より肘部管底へ垂線を下ろし、上腕骨滑車遠位端までの距離Aと滑車基部までの距離Bを

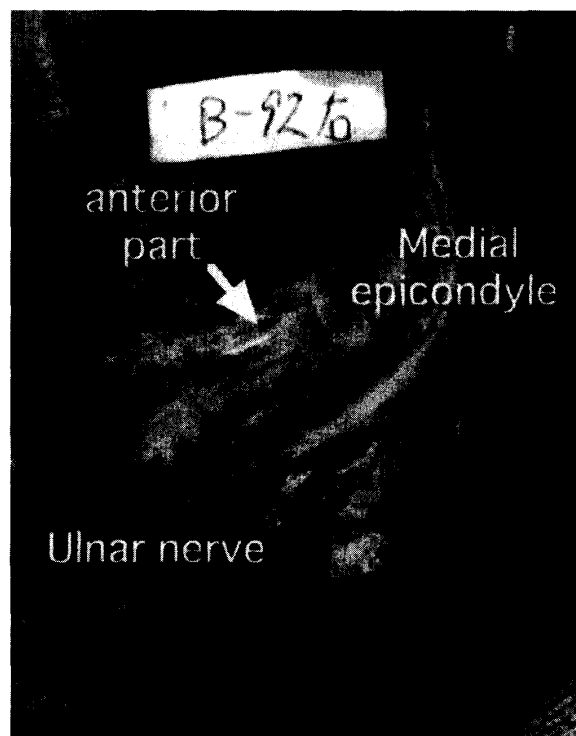


Fig. 12. The anterior part of the MCL lies parallel to the ulnar nerve throughout the cubital tunnel.

肘屈曲 0°, 90° と 120° で測定した (Fig. 14)。距離Aは屈曲 0° で 8.04 ± 1.45 mm, 屈曲 90° で 4.53 ± 1.29 mm, 屈曲 120° で 2.16 ± 0.769 mmであった。距離Bも同様に、それぞれ 9.43 ± 0.942 mm, 8.16 ± 0.987 mm, 6.29 ± 0.599 mmであった。距離A, B共に肘屈曲につれて有意 (paired t-test, $t < 0.0001$) に減少した (Fig. 15) が、屈曲 120° では、距離Aは平均 2.16 mm と著しく減少し、基準線 (おおむね CTR の存在する位置に相当する) と滑車遠位端は著しく接近した。

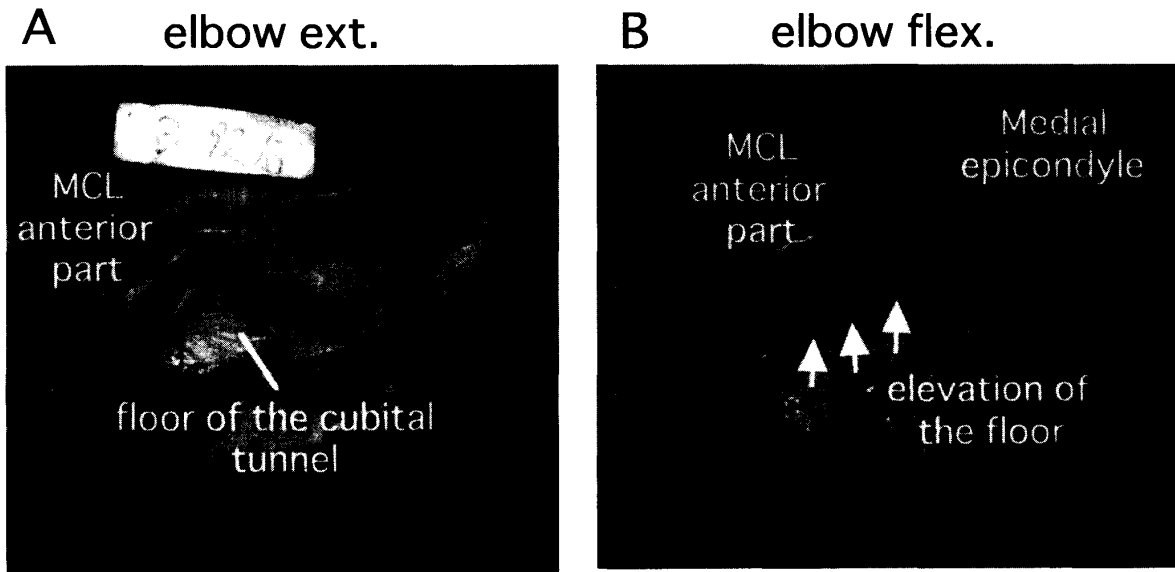


Fig. 13. [A] There is no elevation of the floor of the cubital tunnel in extension (Ulnar nerve is retracted). [B] On the other hand, the floor, which is composed of the posterior and oblique parts of the MCL, is elevated in flexion (arrows).

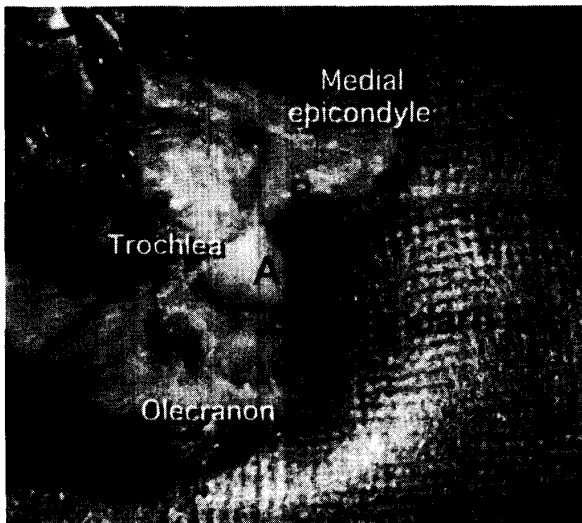


Fig. 14. Distance A: The length of the vertical line from the trochlea end to the standard line. Distance B: The length of the vertical line from the trochlea base to the standard line.

つまり、肘屈曲により、滑車部が内後方から肘部管底へ、MCLの後方および斜成分を介して膨隆してくるため (Fig. 16)、尺骨神経溝は有意に浅くなっていた。

尺骨神経肘関節枝は、これを欠くものが3肘で、残りの37肘では認められた。関節枝の数は1本のもの (以下平均直径 0.74 ± 0.20 mm) 14肘, 2本のもの (0.63 ± 0.20 mm) 14肘, 3本のもの (0.44 ± 0.12 mm)

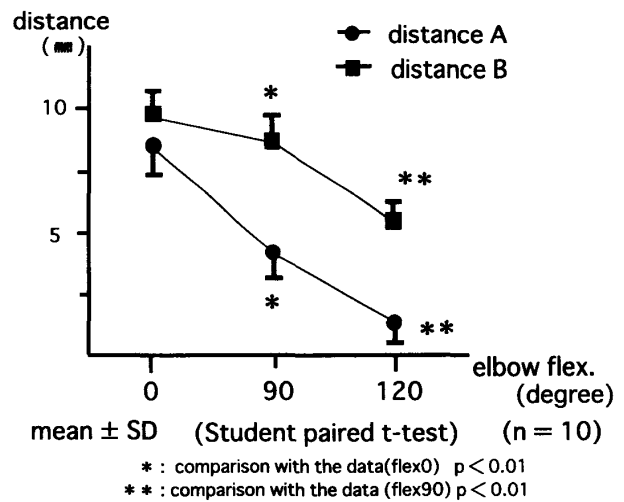


Fig. 15. Both distances A and B significantly decreased during elbow flexion.

6肘, 4本のもの (0.54 ± 0.16 mm) 3肘であったが、関節枝の本数が増えるほど直径は細くなる傾向が認められた。

肘関節枝の分枝形態は、尺骨神経本幹より直接分枝するもの28肘, 尺側手根屈筋への筋枝からのもの4肘 (上腕骨頭への筋枝より2肘, 尺骨頭への筋枝より2肘), 本幹と筋枝の両方からのもの5肘であった。

上腕骨内側上顆と肘頭を結ぶ基準線と分枝形態との関係を見ると、尺骨神経本幹のみから直接分枝する28

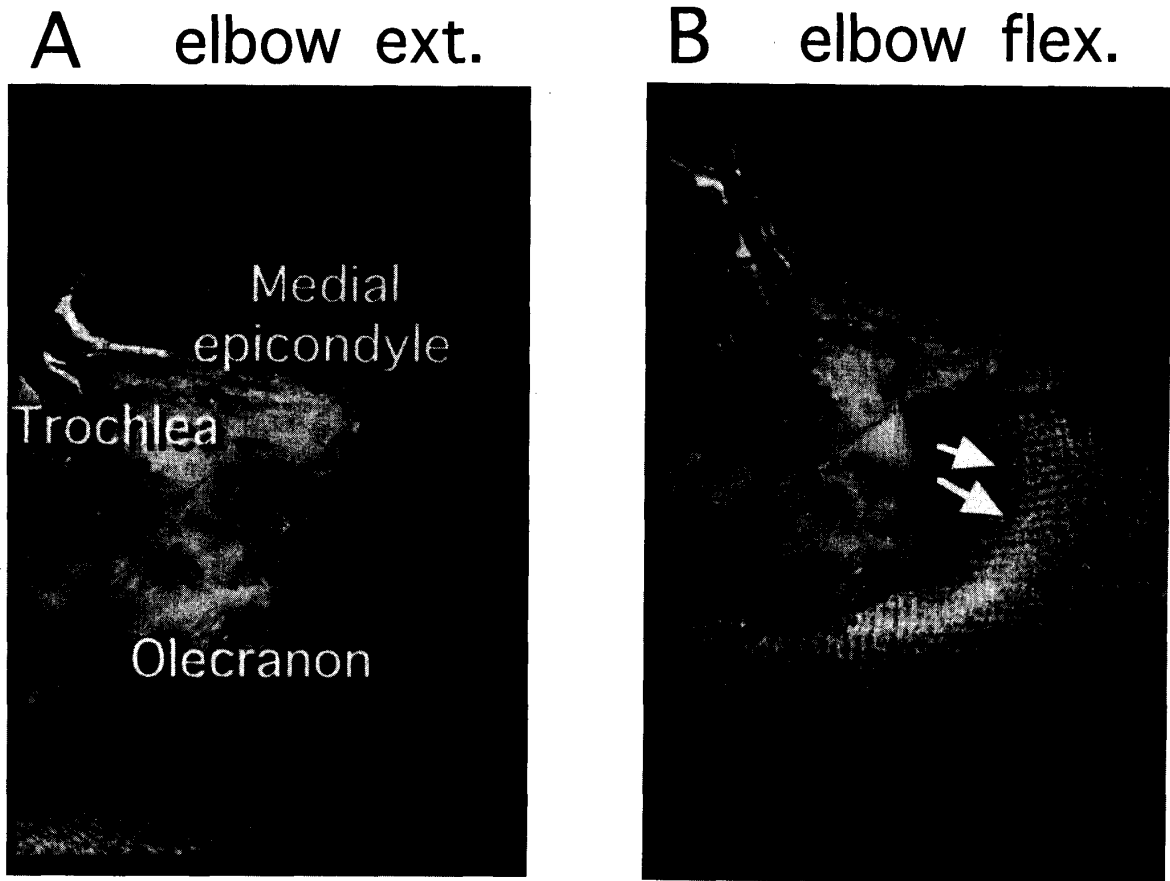


Fig. 16. [A] The cubital tunnel view of the specimen. [B] The trochlea projects into the cubital tunnel with elbow flexion (arrows). The ulnar groove becomes shallow.

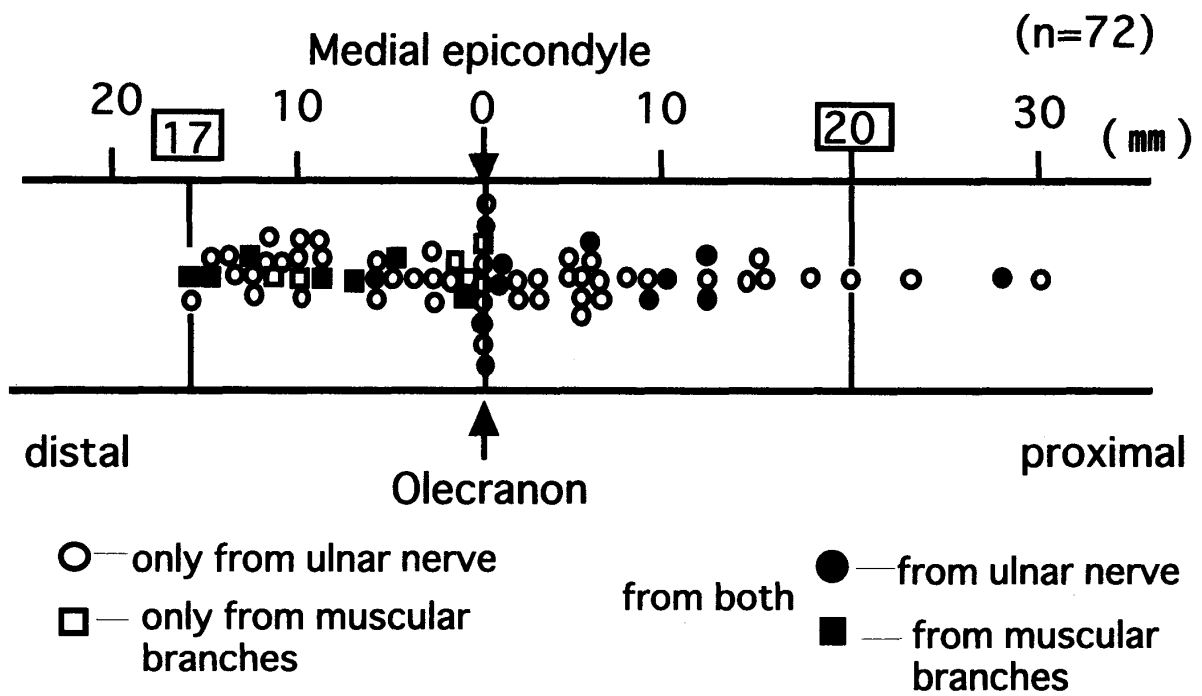


Fig. 17. Position of the articular branches of the ulnar nerve. Most of them branch out in the area between 20 mm proximal and 17 mm distal to the standard line, where the cubital tunnel exists.

肘49枝の場合、基準線より中枢から分枝するもの22枝、基準線部からのもの6枝、末梢からのもの21枝と様々で、一定の傾向は認められなかったが、筋枝の分枝後に本幹より関節枝のみを分枝するものはなかった。筋枝から肘関節枝が分枝する4肘5枝では、基準線部からのもの2枝、末梢からのもの3枝で、中枢からの分枝は認められなかった。本幹と筋枝の両方から分枝する5肘18枝の場合は、尺骨神経本幹からは11枝中10枝までが基準線部より中枢から分枝し、中枢からの分枝が多い傾向がみられたが、筋枝からは7枝中全てが末梢より分枝していた。また、分枝形態に関わらず、末梢から分枝して反回してくるものは認められなかった。

肘関節枝の分枝位置は、最も中枢では、基準線より30 mm 中枢で尺骨神経本幹より直接分枝していた。最も末梢では、基準線より17 mm 末梢にて尺側手根屈筋尺骨頭への筋枝から分枝していたが、ほとんど(全37肘72枝中35肘69枝)の関節枝は中枢20 mm から末梢17 mm の間で分枝していた (Fig. 17)。

考 察

尺骨神経は、上腕では上腕二頭筋と上腕三頭筋との間の筋間中隔を走行し、上腕骨内側上顆背側の尺骨神経溝に入る。肘頭と上腕骨内側上顆の間には線維性の腱膜とその肥厚である CTR (滑車上肘靭帯とよばれることもある) が存在し、さらに遠位には尺側手根屈筋の2頭間に張る線維性腱膜 (fibrous band) が続く。これらの腱膜を天蓋として、尺骨神経溝との間には肘部管というトンネルが形成される。

肘部管の中を走行する尺骨神経が種々の原因で機械的刺激を受け、神経症状を呈する病態を肘部管症候群と呼び、肘関節部における絞扼性神経障害の代表的なものの一つである。つまり、本症候群は、肘部管という閉鎖空間において神経が固定され、逃げ場のない神経に及ぼされる物理的な圧迫や牽引、さらに摩擦といった機械的刺激によって惹起される絞扼性神経障害である。このような病態を引き起こす原因として、臨床的には様々なものがある。つまり、変形性肘関節症に伴うもの、上腕骨外顆骨折後の外反肘に発症する遅発性尺骨神経麻痺の他、特発性のものも存在する。また、習慣性尺骨神経脱臼やガングリオンなどの良性腫瘍、上腕骨滑車形成不全や滑車上肘筋などの先天異常、さらに関節リウマチなどの滑膜炎や肘に生じた関節鼠なども原因として挙げられる。このうち、変形性関節症では、関節症変化がもたらす肘部管の狭小化による神経圧迫が原因とされ^{14-17,23-25)}、外反肘では、神経走行

の遠回りによる肘部管内での牽引が原因とされる^{23,25)}。尺骨神経脱臼では、肘屈伸に伴う上腕骨内側上顆部での神経の乗り越え現象による摩擦や、fibrous band 下での捻れが原因とされ^{12,22,23,25)}、ガングリオンなどの軟部腫瘍やリウマチ肉芽は、肘部管内の占拠性病変として、尺骨神経に漸増的な圧迫を加えるであろう。滑車形成不全では、腕尺関節の不安定性と内反肘を呈することが多く、肘関節に著しい動揺性があり、神経に絶えず機械的刺激が加わる。上腕骨内側上顆に停止する破格筋である滑車上肘筋は、肘部管の天蓋の一部を形成し、それ自身が神経に物理的な圧迫を加えて麻痺を引き起こす。関節鼠は、骨軟骨腫症や離断性骨軟骨炎などでみられることが多く、そのために関節不安定性が存在する場合には、神経に機械的な刺激を与える。

以上のように、尺骨神経麻痺を引き起こす原因が様々で、単一ではない以上、当然、治療法は異なり、個別に論じられるべきである。中年以降の肘関節の変形性関節症 (OA) 変化に伴う肘部管症候群に対しては、King 変法⁸⁾などの治療が行われることが多い。しかし、その術後成績は必ずしも安定しておらず、時に満足できる結果が得られないこともある。そこで、OA を伴う場合の病態の把握と発症のメカニズムを十分理解して、病態に即した手術を行う必要がある。

OA 変化に伴う肘部管症候群は、尺骨神経への機械的刺激によりもたらされる narrow canal syndrome であり、複数の要因により発症する。特に、腕尺関節の OA 変化を病態の主因と考え、同部の骨隆起や骨棘形成 (骨性因子) が肘部管の狭窄をもたらす、肘部管の天蓋を形成する軟部組織 (腱膜性因子) との間で神経絞扼を引き起こすとされている¹⁴⁻¹⁶⁾。しかし、これは術中所見からの病態の推測であり、肘関節そのものを解剖学的に観察して、病態のメカニズムにつき詳述したものではない。そこで著者は、遺体肘を用いて解剖学的な検討を行い、尺骨神経圧迫に関する病態の解明を試み、臨床応用について検討した。

著者が行った遺体肘を対象とした X 線検査では、肘部管断面積は、平均的体格にまさる男性の方が女性よりも大きかったが、統計学的な有意差を得るまでには至らず、さらに傾斜角並びに開溝角にも性差は認められなかった。左右差に関しても同様で、X 線上の肘部管神経構内の状態に関しては、男女差も左右差も認められないことが判明した。また、肘部管内の OA 変化は60歳代以下では認められず、70歳代以上でみられ、高齢者で認められることが確認されたが、その出現頻度に性差、左右差は認められなかった。これは、肉体

労働や力仕事に従事することの多い男性の、しかも負荷のかかりやすい利き手側に OA 変化は多いであろうとの予想にそうものではなかった。

しかし、OA 群と非 OA 群との比較では、面積、傾斜角、開溝角の全てに関して測定値に有意差を認め、神経構内の骨隆起や骨棘形成が、X線上、傾斜角を増加、急峻化させ⁶⁾、開溝角を減少させて、神経溝の断面積を減少させる¹⁷⁾ことが判明した。さらに、このようなX線上の骨性変化の指標が、肘部管神経溝内の実際の OA 変化の状態を反映することがわかり、臨床上有用と思われた。

肘部管容積を直接測定することは困難であるため、その容積を反映する一指標として、シリコン印象材を用いて基準線部での骨性の肘部管断面積を測定した。この断面積は肘屈曲角度の増加と共に減少し、特に屈曲120度にて有意に狭小化することがわかった。これは、肘屈曲により、動的な肘部管容積の減少が惹起されることを示唆している。また、基準線より肘部管底までの距離の測定からも、肘屈曲により上腕骨滑車内側部が、内後方から肘部管底へ膨隆して、神経溝が有意に浅くなることが判明し、動的な肘部管容積の減少が生じることが推察された。これは、上腕骨滑車部の横径が遠位へいくほど増大するという解剖学的な形状 (Fig. 18) に起因するものと考えている。つまり、肘伸展位において骨性の肘部管底を構成するのは滑車の近位部であり、その横径は遠位部に比べて狭いため、肘部管底は深く、肘部管容積は大きい。しかし、肘屈曲の増加と共に、次第に横径の大きな滑車遠位部が肘部管底の構成にあずかるようになるため、滑車部の肘部管内への膨隆は大きくなり、肘部管は浅く、その容積は減少する。これは臨床的に、肘部管症候群における肘屈曲テストで、神経症状が誘発されることの裏付

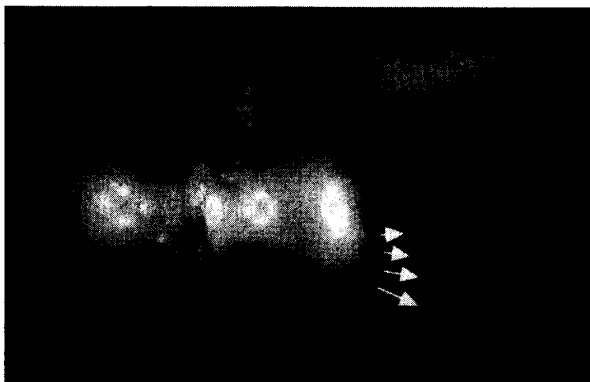


Fig. 18. Anatomical shape of the trochlea. Its diameter increases at its distal part (arrows).

けともなる。そして治療に際しても、その膨隆を解除しなければ病態の解決にはならないと思われる。

このような生理学的なメカニズムに加えて、加齢と共に増加する尺骨神経溝の骨隆起や骨棘形成は、肘部管容積をさらに減少させ、肘屈曲により内下方から尺骨神経を押し上げ、圧迫する。この骨隆起や骨棘から成る骨性圧迫因子と、神経表層に存在する CTR などの軟部組織から成る腱膜性圧迫因子に挟まれた尺骨神経は、動的な絞扼を受け、加齢による神経の易損性とも相まって、容易に絞扼性神経障害を発症するものと考えられた。OA 変化に伴う関節包や MCL 自体の肥厚、癒痕形成が発症に少なからず関与すると述べる報告^{16,22,23)}もみられるが、筆者の解剖学的観察からは、そのような所見は乏しく、その関与は低いものと推察された。

一方、肘部管近位縁の腱膜状構造物としての CTR は肘屈曲90°以上で緊張することが観察されたが、その構造が強靱な膜状の type I b や筋肉成分を有する type II では、それ自身の緊張による神経絞扼の可能性が示唆され、動的な腱膜性神経圧迫因子の一つと考えられた。しかし、CTR がこのようなタイプではない場合でも、先述したメカニズムにより、神経溝内の骨隆起や骨棘は、神経溝の天蓋を形成する軟部組織との間に神経絞扼を引き起こすことは十分に考えられる。さらに、このような腱膜性の神経圧迫因子の関与がある場合には、神経絞扼をより加速させ、増強するものと思われる。一方、CTR を欠く type 0 では、肘屈曲位で尺骨神経が内上顆前方へ脱臼する、いわゆる乗り越え現象が観察された。このような場合には、骨隆起や骨棘との間の神経絞扼は免れる。しかし、乗り越え現象の際に、神経自身に及ぶ機械的刺激によって引き起こされる神経障害や、尺側手根屈筋の2頭間の腱膜下での捻れによる神経絞扼発生の可能性はある。

肘部管症候群において、肘の疼痛を主訴とする症例は少なくない。また、King 変法などの術後にも、肘の疼痛が遺残することを経験する。著者は、本症候群におけるこのような疼痛の原因の一つとして、尺骨神経の肘関節枝の関与があるのではないかと考え、関節枝についての解剖学的な観察を行った。国内外の報告によると、尺骨神経の肘関節枝についての記載は以下の如くである。Gray の解剖書²⁷⁾には、数本の細い分枝が内側上顆と肘頭との間の部から立ち上がると記載されている。Sunderland²¹⁾は内側側副靱帯の部で尺骨神経から1~2本の枝が分枝すると述べている。Bateman¹⁾は、肘関節痛に対する除神経手術の報告の中で尺骨神経の肘関節枝について記述しているが、関

節枝が存在しないものや、1本のもの、2本のものなど、様々であるが、筋枝がでる前に尺骨神経より分枝する一定の形態をとっている。Wilhelm²⁶⁾は、まず最初の枝が、内側上顆の数cm中枢ですでに分かれて尺骨神経鞘内を下降し、関節周辺で数本に分かれて、関節包や内側側副靭帯に分布したり、あるいは、筋枝から分かれた枝が反回し、吻合しながら関節包へ入り込むなど様々な形態をとると述べている。このような報告では、いずれも肘関節枝は尺骨神経から分枝するとの所見が述べられているが、Masear^ら¹⁰⁾は内側前腕皮神経からの分枝についても報告している。

筆者の解剖所見では、肘関節枝は、尺骨神経本幹より分枝するものや、筋枝から分枝するもの、あるいは、その両方から分枝するものなど、Wilhelmが述べたように様々であったが、内側前腕皮神経からの分枝は認められなかった。また、筋枝より分枝するものは全て基準線、もしくはそれより末梢から分枝し、中枢からの分枝はみられなかったのに対し、尺骨神経本幹より分枝するものは、その分枝位置は様々で、Batemanが述べたような一定の形態は認められなかった。このように、肘関節枝の分枝位置や形態は様々であったが、解剖所見で関節枝を認めた37肘（72枝）のうち35肘（69枝）までが、内側上顆と肘頭を結ぶ基準線を中心として中枢20mmから末梢17mmの間で分枝していた。これは、近位は上腕骨内側上顆後面の尺骨神経溝から、遠位は尺側手根屈筋の2頭間の腱膜で覆われたFeindel tunne²²⁾に至る部分に相当し、おおむね平澤^ら³⁾のいう広義の肘部管の存在する部位に一致していた。このことから、尺骨神経の絞扼部位によって、これらの肘関節枝も圧迫あるいは刺激され、肘部管症候群における肘関節の疼痛を引き起こす原因の一つと推測された。

以上のことから、変形性肘関節症を伴う肘部管症候群の発症には、尺骨神経溝内の骨隆起や骨棘形成という骨性因子が主因となり、さらに腱膜性の神経圧迫因子の関与と、肘関節枝の絞扼が関係するものと思われる。

本症の治療は、保存的療法が無効な場合には、観血的に治療する。しかし、King変法のような上腕骨内側上顆の部分切除では、たとえCTRや尺側手根屈筋2頭間の線維性腱膜の切離による減圧術¹⁹⁾を追加したとしても、OA変化に伴う肘部管症候群の主因と考えられる尺骨神経溝内の骨隆起や骨棘がそのまま放置されるので、神経圧迫機序の本質的な改善にはならないものと思われる。また、肘関節枝の絞扼が解除されなければ、肘の疼痛が遺残する可能性がある。臨床上、

術後の神経症状が十分改善されなかったり、症状の再発をみることがあるのは、このような治療法が病態を解決するものではなく、対症的な治療法であるためであろう。

一方、尺骨神経筋層下前方移動法⁹⁾では、神経を肘部管外へ移動させることにより、肘部管における骨性および腱膜性の神経圧迫因子の影響を除去することは可能である。さらに、神経の移動操作に伴う肘関節枝の切断は、肘部の疼痛に対する除神経効果を生み出すかもしれない。しかし、神経栄養血管のある程度の遮断は避けられず、関節枝の切断と共に、神経に対する侵襲は見逃すことが出来ない。また、移動後の尺骨神経の走行には十分な注意が必要で、捻れや牽引による神経障害の発生、さらに、瘢痕や軟部組織による圧迫や再絞扼の発生^{4,5,7,16,20)}も危惧される。

このように、従来から多用されてきたKing変法や筋層下前方移動法は、変形性関節症を伴う肘部管症候群に対しては本質的な治療法とは言い難い。つまり、本症の治療には、肘部管の天蓋を形成する軟部組織の切離により減圧操作を行い、腱膜性の神経圧迫因子を除去するほかに、尺骨神経溝を底部より押し上げている骨隆起や骨棘を直接切除、形成して、病因の主因たる骨性の圧迫因子を確実に除去することが必要である。

今回の解剖研究の結果より、具体的には、以下のような術式が適していると思われる。すなわち、尺骨神経表層の腱膜性神経圧迫因子を解除した後に、肘関節内の操作に移る。尺骨神経溝に存在する骨隆起や骨棘を触診した後に、尺骨神経に平行に、その後方で内側側副靭帯の後方成分を切離し、関節包を切開して腕尺関節に到達する。この際、神経に伴走する栄養血管を損傷しないよう配慮することが大切である。尺骨神経を関節包と共に前方へ軽く挙上し、肘関節を屈曲あるいは伸展させて、上腕骨滑車内側縁および尺骨肘頭内側縁の骨隆起や骨棘を完全に切除する。もとより、術中、尺骨神経から分枝する関節枝や筋枝に出会うことはなく、その損傷の危険性は低い。尺骨神経を広く剥離、移動する必要がないので、神経に対する侵襲も極めて軽度である。また、肘部管基底部分と尺骨神経の間は剥離しないので、ここには術後の瘢痕形成はなく、新たな神経圧迫障害を引き起こす可能性は低いと思われる。また、骨性及び腱膜性の神経圧迫因子が除去されれば、肘関節枝の絞扼も解除され、肘の痛みに対する除痛効果も期待できるはずである。しかし、肘痛とOA変化があり、肘部管症候群を生じた患者に神経剥離のみを行っても、臨床的には肘の痛みが残存するこ

とがあるので, 明らかな肘痛を伴う症例に対しては, 除神経としての肘関節枝の切離は併用した方がよいと考える。

結 語

- 1) 系統解剖用26保存遺体, 50肘を対象として, 肘部管における尺骨神経圧迫因子の解剖学的な検討を行った。
- 2) 尺骨神経溝内の骨隆起や骨棘形成は, 加齢と共に増加するが, X線上, 傾斜角を増加, 急峻化させ, 開溝角を減少させて, 神経溝の断面積を減少させることがわかった。
- 3) 肘屈曲に伴う尺骨神経溝の浅薄化は, 肘部管断面積を狭小化させ, 肘部管容積を減少させることがわかった。
- 4) 以上のような生理的メカニズムに加えて, 加齢と共に増加する尺骨神経溝の骨隆起や骨棘は, 肘部管容積をさらに減少させ, 神経圧迫の原因となることが推察された。
- 5) CTRの形態が強靱な腱膜状のタイプでは, 肘屈曲による動的な尺骨神経圧迫の関与も考えられた。
- 6) 肘関節枝の分枝の位置が概ね, 肘部管の存在する位置に一致することから, 神経の絞扼部位による関節枝の圧迫, 刺激が, 本症候群における肘の疼痛の原因の一つと考えられた。
- 7) 変形性関節症を伴う肘部管症候群の発症には, 骨性の神経圧迫因子が原因となり, さらに腱膜性因子の関与と, 肘関節枝の絞扼が関係するものと考えられた。
- 8) 本症候群の治療には, 尺骨神経溝を底部より押し上げている骨隆起や骨棘を切除, 形成して, 主因たる骨性の神経圧迫因子を除去することが必要と考えられた。

謝 辞

稿を終えるにあたり, 御指導, 御高閲を賜りました広島大学医学部整形外科学教室生田義和教授に深甚なる謝意を捧げるとともに, 直接御指導, 御鞭撻を賜りました石田治助手に厚く御礼申し上げます。また, 貴重な標本を提供していただき, 御指導をいただきました広島大学医学部第一解剖学教室の安田峯生教授に深謝いたします。

参 考 文 献

1. **Bateman, J. E.** 1948. Denervation of the elbow for

the relief of pain. *J. Bone Joint Surg.* **30B**: 635-641.

2. **Feindel, W. and Stratford, J.** 1958. The role of the cubital tunnel in tardy palsy. *Can. J. Surg.* **1**: 287-300.
3. 平澤泰介, 勝見泰和, 時岡孝夫 1987. 肘部管症候群. 整・災外 **30**: 433-443.
4. 平山隆三, 末松典明, 中野令子, 吉田英次 1986. 肘部管症候群に対する再手術例の検討と対策. 臨整外 **21**: 970-976.
5. 平山隆三, 多田 博, 中野令子, 松坂成行, 竹光義治 1990. 肘部管症候群の観血的治療とその問題点. 東日本臨整会誌 **2**: 616-617.
6. 今村恵一郎 1995. 上腕骨内側上顆の解剖学的研究. 日整会誌 **69**: 951-963.
7. 岩崎倫政, 松野誠夫, 畑山明広, 大野和則, 小熊忠教 1997. 肘部管症候群の再手術例の検討. 整形外科 **48**: 695-699.
8. **King, T. and Morgan, F. P.** 1959. Late results of removing the humeral epicondyle for traumatic ulnar neuritis. *J. Bone Joint Surg.* **41-B**: 51-55.
9. **Learmonth, J. R.** 1942. A technique for transplanting the ulnar nerve. *Surg. Gynecol. Obstet.* **75**: 792-793.
10. **Masear, V. R., Meyer, R. D. and Pichora, D. R.** 1989. Surgical anatomy of the medial antebrachial cutaneous nerve. *J. Hand Surg.* **14A**: 267-271.
11. 増野 豊, 岡部健吾, 田中高生, 岡田寅彦, 吉武清秀, 堀尾重治 1962. 尺骨神経溝のレントゲン撮影法. 日放技会誌 **18**: 162-165.
12. 松崎昭夫, 城戸正喜 1997. 肘部管症候群原因としての尺骨手根屈筋下膜様組織について. 日手会誌 **14**: 603-606.
13. 三浪三千男 1977. 変形性肘関節症のX線学的研究. 日整会誌 **51**: 1223-1236.
14. 宮坂芳典, 桜井 実, 羽鳥正仁, 信田伸吾, 飯田剛 1991. 肘部管症候群の発症要因について. 日手会誌 **7**: 983-987.
15. 宮坂芳典, 鬼川 温, 立本 仁, 桜井 実 1994. 関節症変化に由来する病態. 日整会誌 **68**: 712.
16. 中下 健, 黒沢秀樹, 中下博康, 佐々木 茂 1994. 変形性肘関節症に起因する肘部管症候群の病態, 診断および手術治療について. 別冊整形外科 **26**: 166-169.
17. 檜原和啓, 井上 博, 山中健輔, 吉田健治, 上野淳弘, 小宮節郎, 西見文紀, 松浦 豪, 山元三郎 1985. 肘部管症候群における尺骨神経溝の形態的变化の研究. 日手会誌 **2**: 185-188.
18. **O'Driscoll, S. W., Horii, E., Carmichael, S. W. and Morrey, B. F.** 1991. The cubital tunnel and ulnar neuropathy. *J. Bone Joint Surg [Br].* **73-B**: 613-617.
19. **Osborne, G.** 1970. Compression neuritis of the ulnar nerve at the elbow. *The Hand.* **2**: 10-13.

20. 堺 慎, 高畑直司, 猫塚義夫, 辻 晋, 山内 潔, 吉岡 猛, 笠井康弘, 田村文雄 1990. 肘部管症候群の再手術例の検討. 東日本臨整会誌 2 : 613-615.
21. **Sunderland, S.** 1945. The intraneural topography of the radial, median, and ulnar nerves. *Brain*. 68 : 243-299.
22. 田嶋 光, 玉井 誠, 下村義文 1992. 肘部管症候群の病態. 日手会誌 9 : 365-369.
23. 田嶋 光 1994. 肘部管症候群の病態. 別冊整形外科 26 : 160-165.
24. **Tsujino, A., Itoh, Y., Hayashi, K. and Uzawa, M.** 1997. Cubital tunnel reconstruction for ulnar neuropathy in osteoarthritic elbows. *J. Bone Joint Surg. [Br]*. 79-B : 390-393.
25. 内西兼一郎, 伊藤恵康, 堀内行雄 1988. 肘部管症候群 (Cubital tunnel syndrome). 整形外科 Mook 54 : 214-223.
26. **Wilhelm, A.** 1958. Zur Innervation der Gelenke oberen Extremitat. *Z. Anat.* 120 : 331-371.
27. **Williams, P. L., Warwick, R., Dyson, M. and Bannister, L. H.** 1989. *Neurology*, p. 1134-1135. In *Gray's anatomy*, 37th ed. Churchill Livingstone. Edinburgh, London, Melbourne and New York.

Factors of the Ulnar Nerve Entrapment in the Cubital Tunnel

Yoshihiro MIYAJIMA

Department of Orthopedic Surgery, Hiroshima University School of Medicine, Hiroshima Japan

(Director: Prof. Yoshikazu IKUTA)

The factors contributing to ulnar nerve entrapment in the cubital tunnel were studied to define the etiology of cubital tunnel syndrome (CTS) associated with osteoarthrosis (OA). In 50 cadaver elbows, the factors leading to osteal and tendinous nerve compression in the cubital tunnel were examined and the innervation of the elbow joint by articular branches of the ulnar nerve was studied.

Reduction of cubital tunnel volume was found at the time of elbow flexion as a physiological mechanism. It was assumed that osteophytes in the ulnar groove further contributed to the narrowing of the cubital tunnel and could cause nerve compression with elbow flexion. If the cubital tunnel retinaculum (CTR), which forms the proximal edge of the roof of the cubital tunnel, was strongly tendinous, it could also cause dynamic nerve compression. As most of the articular branches of ulnar nerve were branched at the site where the cubital tunnel existed, their entrapment might be associated with the elbow pain reported by the patients with CTS.

It was concluded in this study that osteophytes in the ulnar groove (osteal compression factor) were mainly responsible for the occurrence of CTS associated with OA. CTR (tendinous factor) and articular branch entrapment were also concerned with the pathogenesis of these conditions. It was considered necessary to remove the osteal factor for the treatment of CTS associated with OA.