広大歯誌　31，215-219，1999.

嚢胞様病態を呈したWarthin腫瘍の一例

朝日　保幸，林堂　安貴，尾崎　輝彦
小泉　浩一，坂本　哲彦，虎谷　茂昭
小川　郁子*，岡本　哲治

A Case of Warthin Tumor Showing Cyst-like Appearance

Yasuyuki Asahi, Yasutaka Hayashido, Teruhiko Osaki, Kohichi Koizumi, Akihiko Sakamoto,
Shigeaki Toratani, Ikuko Ogawa and Tetsuji Okamoto

（平成11年9月30日受付）

緒　　言

Warthin腫瘍は50歳代の男性の耳下腺に好発し，無痛性の腫瘤として緩徐な発育をする比較的稀な良性腫瘍で，組織学的にはリンパ組織と乳頭状に増殖した嚢胞状の腺腔構造を呈する腺上皮からなる腫瘍である[1]。しかしごく稀に，本腫瘍の診断に有用であるとされている^{99m}Tcシンチグラム[2]において陰性を示し，突然の疼痛と腫脹を伴い，組織学的に腫瘍組織の広範な壊死が認められる非定型的なWarthin腫瘍がみられ，壊死性または梗塞性Warthin腫瘍として報告されている[3]。

今回我々は臨床所見から耳下腺の嚢胞性疾患を疑い，摘出標本から広範な壊死を伴った非定型的なWarthin腫瘍との確定診断を得た一症例を経験したので，その概要とともに若干の考察を加え報告する。

症　　例

患　者：56歳，男性
主　訴：右側耳介下部の腫脹
初診日：平成10年11月4日
既往歴：特記事項なし
家族歴：特記事項なし
現病歴：平成10年10月下旬頃から右側耳介下部の腫脹および疼痛を自覚し，某歯科にて消炎処置を施行されるも症状が改善しないため，平成10年11月4日当科を初診した。

広島大学歯学部口腔外科学第一講座（主任：岡本哲治教授）
* 広島大学歯学部附属病院臨床検査室

現　症：右側耳介下部，下顎角部から乳様突起にかけて47×64 mm大の境界明瞭な腫瘤形成がみられた。同腫瘤は弾性軟で可動性，圧痛があり，表面皮膚は軽度発赤し，熱感を認めた。顔面神経麻痺は認めなかった（図1）。なおStennon管からの唾液の流出は良好であり，口腔内に異常所見は認めなかった。

図1　初診時顔貌所見．
右側耳介下部，下顎角部から乳様突起にかけて47×64 mm大の境界明瞭な腫瘤形成がみられた。

臨床検査所見：血液所見ではWBC 7200/mm^{3}およびCRP 1.1 mg/dlと軽度の炎症所見を認めたが，その他異常所見は認めなかった。

CTにて右側耳下腺下極部に境界明瞭な類円形の嚢胞様病変を認め，その辺縁部は造影剤により増強されていた。内部は液状内容物で満たされていると考えられた（図2）。

超音波診断においても耳下腺下極部に類円形の嚢胞様病変を認めた（図3）。

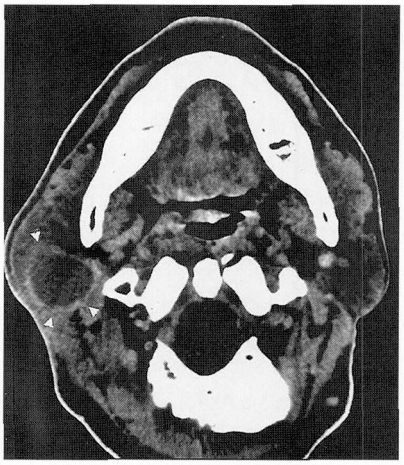

図2　CT 像.
右側耳下腺下極部に境界明瞭な類円形の嚢胞様病変を認め，その周囲は造影剤により増強されていた。

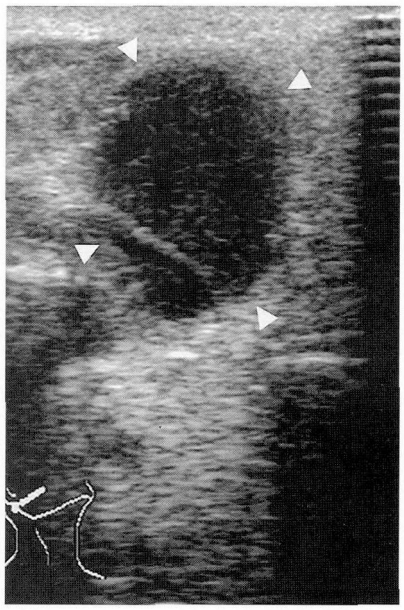

図3　超音波エコー像.
耳下腺下極部に類円形の嚢胞様病変を認めた。

MRI 画像解析では右側耳下腺下極に接して 35×24×22 mm の嚢胞様病変が認められた。内部は T1 強調像で正常耳下腺と同程度，T2 強調像で著明な高信号を示し，蛋白質を多く含有する内容物の存在が疑われた（図4）。

^{99m}Tc と ^{67}Ga のシンチグラムでは，いずれの RI も病変部への集積は認められなかった（図5）。

臨床診断：耳下腺嚢胞

治療および経過：初診時に炎症所見を認めたため，FMOX 2 g/day の投与を約2週間行い，疼痛および腫脹は軽減した。平成11年11月27日全身麻酔下に耳下腺嚢胞摘出術を施行した。耳輪付着部から耳前部を垂直に下り，下顎角から顎下部に至るS字皮膚切開を加え，耳下腺浅葉を明示するように剥離を進めた。病巣は耳下腺を上前方に圧迫する形で耳下腺下極後方に周囲組織や耳下腺と強固に癒着した状態で存在していたため，耳下腺下極の一部とともに切離・摘出した。

摘出物は，厚い被膜に被覆された嚢胞様を呈し，約4 ml の黄白色の内容液を有していた（図6）。手術後約1年経過した現在，再発等は認めていない。

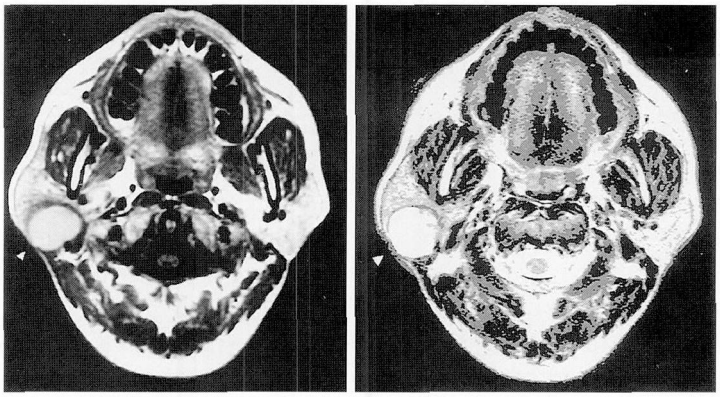

T1 強調像　　T2 強調像

図4　MRI 像.
右側耳下腺下極に接して 35×24×22 mm の嚢胞様病変が認められ，内部は T1 強調像で正常耳下腺と同程度，T2 強調像で著明な高信号を示した。

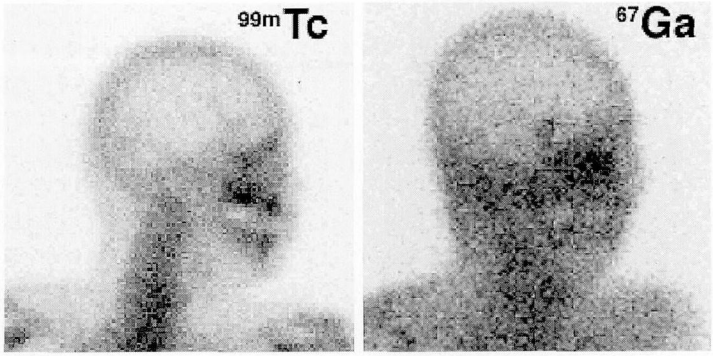

図5　シンチグラム.
^{99m}Tc と ^{67}Ga とも，病変部への集積は見られなかった。

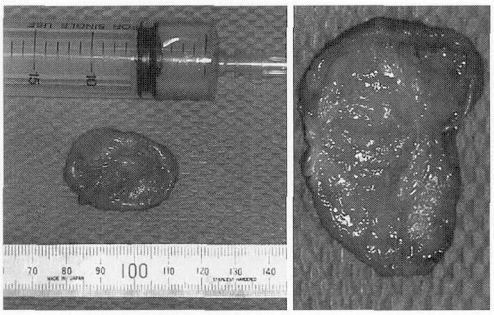

図6　摘出物所見.
厚い被膜に被覆された嚢胞様を呈し，約 4 ml の黄白色の内容液を有していた。

病理組織学的所見

摘出物内腔壁の大部分には細胞成分が認められず，広範な融解壊死が見られた。また壊死組織と共に炎症細胞浸潤と線維化を伴う肉芽組織を認めた（図 7A）。内腔の一部に乳頭状の腺管構造とリンパ組織の増殖が見られた（図 7B）。

強拡大像において，上皮組織は内層の高円柱細胞と外層の立方形細胞とが二層性に配列して管腔構造を形成していた。管腔内側にはリンパ球の密な増殖を認めた（図 7C）。以上の病理組織学的所見より最終的に壊死性 Warthin 腫瘍の診断を得た。

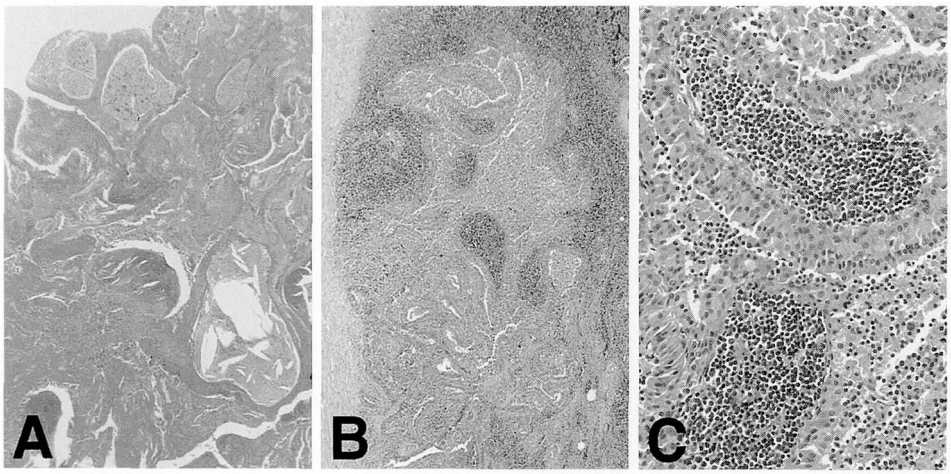

図7　病理組織所見.
摘出物内腔壁の大部分には細胞成分が認められず，広範な融解壊死が見られた。また壊死組織と共に炎症細胞浸潤と線維化を伴う肉芽組織を認めた(A，×30)。内腔の一部に乳頭状の腺管構造とリンパ組織の増殖が見られた(B，×30)。腫瘍実質の上皮組織は内層の高円柱細胞と外層の立方形細胞とが二層性に配列して管腔構造を形成していた。管腔内側にはリンパ球の密な増殖を認めた（C，×200)。

考　　察

Warthin 腫瘍の89%は耳下腺に発症し，全耳下腺上皮性腫瘍の約10%を占め，無痛性で限局性の腫瘤として緩徐な発育をする[1]ものが多い。そのなかには稀に突然の疼痛と腫脹を認め，腫瘍組織が広範な壊死に陥り，嚢胞形成，炎症細胞浸潤や線維化の二次的反応が認められる非定型的な Warthin 腫瘍がみられ，壊死性または梗塞性 Warthin 腫瘍として報告されている[3]。

Seifert ら[4] は275例の Warthin 腫瘍を組織学的に検索し，①上皮成分が多く間質成分に乏しいもの，②上皮成分と間質成分がほぼ同量のもの，③間質成分に富むもの，そして④壊死性または梗塞性 Warthin 腫瘍である上皮化生や退行性変化が広範にみられるもの，の4亜型に分類している。また Eveson と Cawson ら[5] は278例の Warthin 腫瘍の組織学的検索を行い，広範な壊死を認めるものの頻度は6%であり，局所的な壊死を伴うものを含めれば全体の39%を占めると報告している。

耳下腺には種々の腫瘍または腫瘍類似疾患がみられる。しかしこれらは解剖学的に試験切除が困難な場合が多く，また試験切除や aspiration biopsy を行うことにより腫瘍被膜を損傷し，腫瘍播種の危険性もあることから，口蓋等の小唾液腺由来の唾液腺腫瘍ほど試験切除が好まれない場合が多い。このことから大唾液線，特に耳下腺の腫瘍や嚢胞の診断において唾液腺造影，超音波診断，CT および MRI 等の画像診断から得られる情報が重要となる。

唾液腺良性腫瘍の超音波診断，CT および MRI 等の所見はいずれも辺縁は境界明瞭で腫瘤内部は不均一な構造を呈することが多い。しかし各腫瘍において特徴的な所見はないことから，これらの画像診断では鑑別が困難な場合があり，^{67}Ga や ^{99m}Tc シンチグラムの併用により有用な情報が得られることがある。一般に，^{67}Ga の集積は炎症や特に悪性腫瘍において顕著にみられる。これに対し，^{99m}Tc の集積は Warthin 腫瘍と oncocytoma に認められる。体内に投与された ^{99m}Tc-O_4^- は唾液腺では導管上皮に取り込まれ濃縮される。Warthin 腫瘍を主として構成している唾液腺導管上皮細胞において，多量の ^{99m}Tc-O_4^- の取り込み・濃縮が行われる結果，他の唾液腺腫瘍とは異なりシンチグラム上で強い陽性像を示すと考えられている[6]。しかし，壊死性 Warthin 腫瘍では Tc の取り込みが認められないとする報告や，Warthin 腫瘍内の嚢胞に一致して Tc の集積が低下するという報告もある[7] ことから，本症例では腫瘍実質すなわち唾液腺導管上皮細胞が極めて乏しいため，Tc の集積がほとんど認められなかったと考えられた。

Warthin 腫瘍に類似した臨床所見を示す疾患として，耳下腺に発生するリンパ上皮性嚢胞，貯留嚢胞，皮様嚢胞などの嚢胞性疾患がある。特にリンパ上皮性嚢胞は無痛性に成長し，耳下腺組織内に存在した場合，波動も触れ難く，弾性硬の境界明瞭な腫瘤として認められるため，Warthin 腫瘍などの良性腫瘍と極めて類似した所見を示す[8]。

嚢胞の場合，一般に造影 CT では嚢胞壁の増強，超音波診断では平滑な辺縁，内部エコーの欠損，後方エコーの増強が認められる[9]。本症例でも造影 CT では腫瘤の辺縁部のみが増強され，超音波診断でも典型的な嚢胞の所見を示した。また MRI 所見でも Warthin 腫瘍はその内部が不均一な信号を示すことが多い[10] のに対し，本症例では腫瘤内部は均一な信号を示し，周囲組織との境界も明瞭であったことから，嚢胞性疾患を強く疑わせた。さらに ^{99m}Tc シンチグラムにおいても陰性であったため，Warthin 腫瘍の可能性は否定できないものの耳下腺嚢胞が強く示唆された。

摘出した腫瘤は，肉眼的には嚢胞状を呈し，病理組織学的には嚢胞状の肉芽組織と漿液性の内容液のみで構成され，腫瘤の大部分は融解壊死していた。しかし乳頭状の腺管構造とリンパ組織の増殖が嚢胞状構造の内壁にわずかに認めたことから，壊死組織を伴った壊死性 Warthin 腫瘍と最終的に診断した。本症例のように高度に壊死の進行した壊死性 Warthin 腫瘍と耳下腺嚢胞との鑑別は，超音波診断，CT，MRI，シンチグラムでは困難であり，突然の疼痛，腫脹といった臨床症状が壊死性 Warthin 腫瘍の診断に有用な特徴ではないかと考えられた。

結　　語

今回，我々は術前の臨床所見，画像診断および手術所見から耳下腺嚢胞を疑ったが，最終的に摘出物の病理組織所見より嚢胞様病態を呈した壊死性 Warthin 腫瘍と診断された一例を経験したので報告した。

引 用 文 献

1) 石川梧郎，秋吉正豊：口腔病理Ⅱ．永末書店，731–735, 1980.
2) 滝波修一，八幡英子，佐藤隆文，箕輪和行，呉明仁：Warthin 腫瘍の2例—^{99m}Tc-O_4^- による唾液腺シンチグラフィーについて—．歯科放射線，**33**, 87–93, 1993.
3) 広川満良，物部泰昌，杉原佳子，森谷卓也，清水道生，秋定　健，畑　毅：壊死性ワルチン腫瘍の臨床病理学的検討．癌の臨床　**39**, 7–11, 1993.
4) Seifert, G., Bull, H.G. and Donath, K.: Histologic

subclassification of the cystadenolymphoma of the parotid gland. Analysis of 275 cases. *Virchow Arch. Anat. and Histol.* **338**, 13–38, 1980.

5) Eveson, J. W. and Cawson, R.A.: Warthin's tumor (cystadenolymphoma) of salivary glands. *Oral Surg. Oral Med. Oral Pathol.* **61**, 256–262, 1986.

6) 飯田洋子，小田野幾雄，酒井邦夫，秋田真一：$^{99m}Tc\text{-}O_4^-$ による唾液腺シンチグラフィーで集積像を呈した Warthin 腫瘍の一例．核医学 **20**, 215–222, 1983.

7) Eneroth, C.M.: Histological and clinical aspects of parotid tumors. *Acta Otolaryng.* **191**, 51–54, 1964.

8) 佐藤泰則，埜口五十雄，安藤俊史，高橋雅幸，葉山 滋，黒川英人，薄木省三，神田秀治，井手文雄，金子 徹：耳下腺内リンパ上皮性嚢胞の一例．日本口腔外科学会雑誌 **32**, 157–162, 1986.

9) 有水 昇：標準放射線医学 第5版．医学書院，301–302, 390–391, 1996.

10) 高橋睦正：頭頸部画像診断学．中外医学社，**183**, 1997.