

症 例

口腔多発癌の治療後に硬口蓋に発生した  
悪性黒色腫の1例

井垣 浩一, 前田 耕作, 根石 雄二  
原田 直, 小川 郁子\*, 石川 武憲

A malignant melanoma arising in the hard palate after the therapies  
for oral multiple primary cancer

Koichi Igaki, Kohsaku Maeda, Yuji Neishi, Tadashi Harada,  
Ikuko Ogawa\* and Takenori Ishikawa

(平成10年8月27日受付)

緒 言

同一の臓器や解剖部位から複数個の悪性腫瘍が発生し、位置的に独立していることが証明された癌を多発癌としているが<sup>1)</sup>、その発生頻度は稀である。今回、われわれは左側上・下顎歯肉に発生した多発性疣贅癌の治療4年後に、反対側の硬口蓋に悪性黒色腫が生じた多発癌症例を経験したので報告する。

症 例

患 者：83歳（初診時70歳），男。  
初 診：昭和59年4月17日。  
主 訴：左側上顎臼歯部歯肉の腫瘤形成。  
既往歴：

- 49歳時；肺結核により1年半入院。
- 55歳時；胆管結石の手術を受ける。
- 56歳時；糖尿病の治療。
- 77, 78歳時；肺炎と心筋梗塞で1か月入院。

家族歴：特記事項なし。

現病歴：左側上顎臼歯部歯肉の腫瘤形成を主訴に来院し、生検による組織診断は、中等度異形成を伴った上皮過形成で、全麻下に本病変を摘出した。以後、経過

は良好であったが、8年後の平成4年6月に左側上・下顎歯肉ならびに頬粘膜にそれぞれ独立した腫瘤を認めて再来院した（写真1）。この時の組織診断は、疣贅

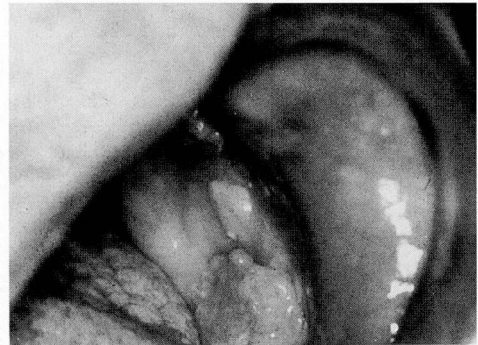
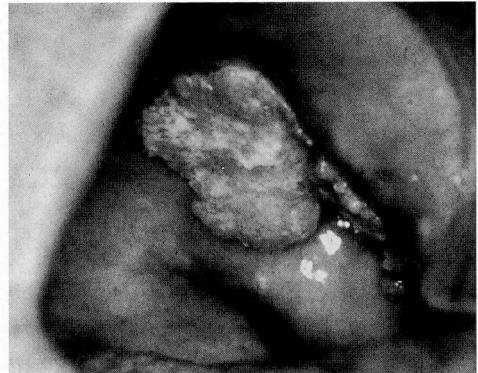
写真1 上・下顎に発生した疣贅癌の肉眼所見  
(上段：PM部，下段：M部)

広島大学歯学部口腔外科学第二講座（主任：石川武憲教授）

\* 広島大学歯学部附属病院臨床検査室（室長：石川武憲教授）

本論文の要旨は、第21回日本頭頸部腫瘍学会（平成9年6月，福岡市）において口演発表した。

癌であった。放射線外照射（42 Gy）後、顎切除により腫瘍を摘出した。この1年後に、上顎歯肉に発生した約0.5 cm 径大の腫瘍は、扁平上皮癌であり、レーザーメスにより腫瘍切除を行った。以後、経過は良好であったが、術後3年半を経た平成8年11月頃より右側硬口蓋に色素沈着を伴う腫瘍が出現し、急速に増大した。

現 症：右側硬口蓋に、0.7 cm 径大の有茎性で弾性軟、表面褐色調の比較的平滑な腫瘍を認めるようになった（写真2）。周囲の異常硬結等はなかった。その後、腫瘍は急速に増大して約2 cm 径大になり、辺縁は一部壊死をきたした。

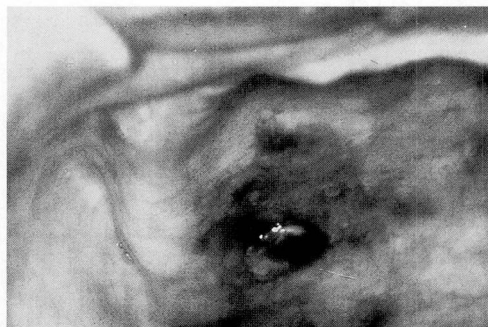

写真2 右側硬口蓋に発生した褐色の腫瘍

X線所見：右側口蓋部に腫瘍を思わせる enhance された CT 像を認めたが、骨への浸潤所見はなかった。

病理組織所見：腫瘍は、多形性に富む腫瘍細胞の充実性増殖からなり（写真3）、腫瘍細胞は、下在の口蓋腺組織内へも広範に浸潤していた。胞状核と好酸性あるいは淡明な胞体を有する類円形～短紡錘形の腫瘍細胞は、胞体内に褐色顆粒を含有するものがあり、これらはフォンタナ・マッソン染色で陽性を呈した（写真3、挿入部）ことより、メラニン色素顆粒と断定した。免疫組織化学的には、腫瘍細胞は、S-100 蛋白の発現を示すとともに抗メラノーマ抗体 HMB-45 陽性を呈した（写真4）。また、腫瘍周囲の粘膜上皮内にも異型メラノサイトの増生が観察された。なお、扁平上皮癌は認められなかった。

病理組織診断：悪性黒色腫

処置と経過：平成9年1月14日入院。治療は、年齢的問題や全身状態などから、局麻下に、ヤグレーザーによる腫瘍切除を行った。この術後2か月目の3月19日の時点で、患側の頸部リンパ節に転移所見が認められたが、患者は手術を拒否したため、外来で経過観察を行った。5月2日の胸部X線像で、両肺野に転移像を認めた。6月9日には右肺に胸水が貯留し、癌性胸膜炎による呼吸困難のため再入院した。胸膜炎と腹膜

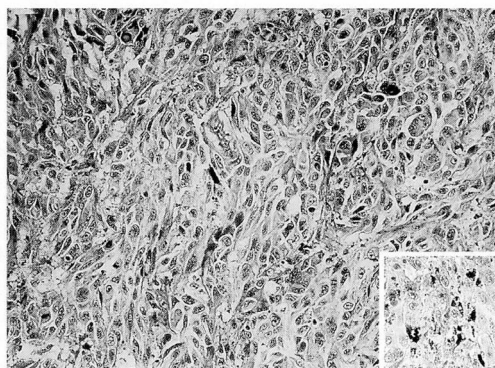


写真3 腫瘍は、好酸性あるいは淡明な細胞質を有する多形性に富む細胞の充実性増殖よりなる。（HE染色 ×200）  
（右下方の挿入：細胞質内の顆粒はフォンタナ・マッソン染色陽性 ×200）

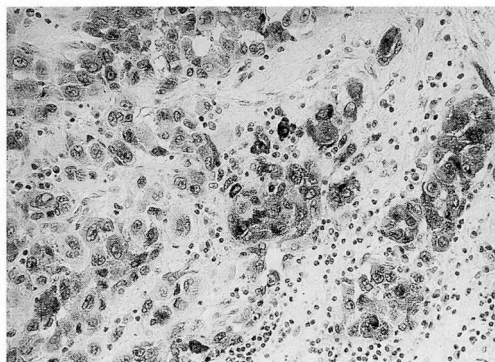


写真4 抗メラノーマ抗体 HMB-45 陽性を示す腫瘍細胞（SAB法 ×270）

炎に伴う呼吸不全により、口蓋の黒色腫の発生から約7か月後に患者は永眠した。

## 考 察

同一の臓器や解剖部位に独立して複数の悪性腫瘍が発生する多発癌と、異なる臓器に別個の悪性腫瘍が発生する重複癌は、総合して多重癌として扱われている<sup>2,3)</sup>。多重癌の判定基準の厳密さは報告者によって異なるが、現在では、Warren and Gates の基準<sup>1)</sup>、すなわち、①各腫瘍は一定の悪性像を示す。②各腫瘍は互いに離れた部位に存在する。③一方の腫瘍が他方の腫瘍の転移でないことが証明されなければならない。などの基準が多用されている。発生間隔については、1年未満に発生したものを同時性、それ以上経過して発生した例を異時性とする報告が多い<sup>3-5)</sup>。因みに、口腔内多発癌に対する頻度の報告は、1.0%～10.0%と幅があ

る<sup>6,7)</sup>。これは、口腔領域での多発癌の判定が困難であり、その判定基準も多様なためによっている。また、悪性黒色腫は、頭頸部領域では比較的少なく、全頭頸部悪性腫瘍の2～3%とされている<sup>8)</sup>。本症例のように、同時性の多発癌の治療後に、異時性の多発癌として悪性黒色腫が発生した例は、本邦の報告にはみられず、発生機序にも興味がある。

多発癌の発生する機序は、いまだに不明ではあるが、遺伝的因子、体質的因子、ウイルス感染、腫瘍免疫学的因子、タバコ・アルコール・発癌物質などの環境因子の増加の関与、また第一癌への治療により二次的に癌の誘発される可能性のあることなどが考えられる。本症例においては、最初から上・下顎歯肉に多発癌ができ、その治療4年後には悪性黒色腫が生じたことから、癌の発生しやすい体質であることも考えられる。また、最初の癌に対して放射線外照射を行ったが、その晩発性障害として二次性腫瘍が発生したことも考えられる。頭頸部領域における放射線誘発癌の診断基準として、佐藤ら<sup>9)</sup>は、①過去において相当量の放射線照射が顔面、頸部に行われている。②相当期間の潜伏期(年)をもって発癌している。③発癌部位が照射野に相当している。④照射野の顔面、皮膚に著明な皮膚病変がみられる。⑤原疾患の悪性、良性を問わない。などのように設定している。本症例はその多くの項目に該当しており、放射線誘発癌の可能性も高いと考えている。

疣贅癌に対しては、放射線治療は本来有効ではないとされており、また、照射後に未分化癌の生じる可能性のあることが報告されている<sup>10)</sup>。本症例の場合、患者の全身的状态等を考慮し、できるだけ保存的な治療法を考えた。また、骨破壊像が認められ、生検標本により癌組織は一部深部への増殖を示し、高分化の扁平上皮癌との区別が極めて困難であったことなどから、放射線療法を選択した。

診断や治療の進歩、寿命の延長に伴い、多重癌の頻

度は今後増加していくと考えられる。悪性腫瘍については、再発や転移だけでなく、多重癌の存在や発生に注意を払い、早期発見ができるように慎重な経過観察の必要なことが再認識された。

## 結 語

今回、口腔多発癌の治療後に硬口蓋に発生した希少な悪性黒色腫の1例を経験したので、その経過概要を報告した。

## 引 用 文 献

- 1) Warren, S. and Gates, O.: Multiple primary malignant tumors, a survey of the literature and a statistical study. *Am J Cancer* **16**: 1358-1414, 1932.
- 2) Moertel, C.G.: Multiple primary malignant neoplasms. Historical perspectives. *Cancer* **40**: 1786-1792, 1977.
- 3) 水谷成孝, 木下鞠彦, 他: 顎口腔領域における多重癌症例の検討. *日口外誌* **40**: 671-675, 1994.
- 4) 藤田 一, 大橋 靖, 他: 顎口腔領域における重複癌20症例の臨床的検討. *日口科誌* **43**: 460-465, 1994.
- 5) 小野貢伸, 小村 健, 他: 口腔癌症例における多臓器重複癌の臨床的検討. *日口外誌* **41**: 611-615, 1995.
- 6) 小宮善昭, 岩本昌平, 他: 口腔領域における重複癌の自験12症例. *日口誌* **33**: 458-463, 1987.
- 7) 片桐三恵, 安藤智博, 他: 口腔癌を含む多重癌18例の検討. *日口誌* **40**: 785-791, 1994.
- 8) 中西 豊, 竹内英二, 他: 喉頭の同時重複癌例—悪性黒色腫と扁平上皮癌—. *耳鼻臨床* **89**: 215-220, 1996.
- 9) 佐藤武男, 前田和雄, 他: 頭頸部の Radiation cancer について (36例の報告). *耳喉* **44**: 861-868, 1972.
- 10) 石川梧郎, 秋吉正豊: 口腔病理学Ⅱ. 永末書店, 京都, 632-634, 1990.