

## 症 例 報 告

## 腎移植患者における外科的矯正治療の経験

荒谷 恭史, 吉賀 浩二, 虎谷 茂昭  
中條 哲子, 国司 政則, 高田 和彰

## An experience of orthognatic surgery in a renal transplanated patient

Yasushi Aratani, Koji Yoshiga, Shigeaki Toratani, Tetsuko Nakajo, Masanori Kunishi, Kazuaki Takada

(平成7年1月31日受付)

## 緒 言

近年、顎変形症に対する外科的矯正治療の手術頻度は年々高くなっている。一般に本手術の対象患者は健康な若年者が大部分を占めるが、症例数の増加や年齢層の拡大とともに全身疾患を有する患者に遭遇することもある。全身疾患のうち、特に骨代謝障害に関連する疾患については、顎骨の外科的矯正手術を行なった場合、如何なる経過、どのような対応が良いかについての報告は極めて少ない。今回、著者らは慢性腎不全の患者に対して腎移植後外科的矯正治療を施行し良好な結果を得たのでその概要と治療上の問題点について報告する。

## 症 例

患 者：30歳，男性

初 診：昭和61年4月16日

主 訴：咬合障害

家族歴：特記すべき事項なし

既往歴：3歳時、ネフローゼ症候群のため某病院にて加療を受けた。8歳時、ネフローゼ症候群のため某病院にて1ヶ月間入院加療を受けた。また、30歳時、慢性腎不全のため1ヶ月間再度入院加療を受けた。

現病歴：12歳頃より前歯部反対咬合を自覚するも放置。その後、反対咬合に憎悪傾向を認められたため当院矯正科を受診し、外科的矯正治療を目的に当科初診した。

現 症：体格中等度，栄養状態は良好であった。

広島大学歯学部口腔外科学第一講座（主任：高田和彰教授）本論文の要旨は平成3年2月の第66回広島大学歯学会例会および平成3年4月の第1回顎変形症学会において発表した。

口腔外所見：顔色はやや不良にて貧血様であり，顔面，四肢に浮腫等はなかった。顔貌は左右対称であり，側貌では中顔面の軽度陥凹，下唇からオトガイ部にかけて突出感を認めた（図1）。

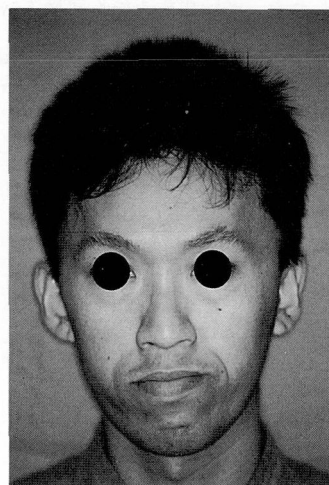


図1 初診時正貌写真。

口腔内所見：咬合状態は前歯部で反対咬合および上下前歯の叢生を認めた。over jet は  $-2\text{ mm}$ ，over bite は  $0.5\text{ mm}$  であった。臼歯部関係は Angle 分類で両側Ⅲ級であった（図2）。

X線所見：オルソパントモ写真で異常所見は認めなかった。

セファロ分析所見：SNA  $81^\circ$ ，SNB  $91.4^\circ$ ，ANB  $-10.4^\circ$ ，gonial angle の開大，mandibular plane angle の開大があり，下顎の前下方への過成長による下顔面高の増大を認めた。

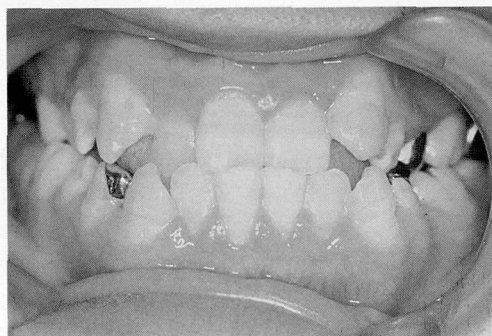

図2 初診時口腔内写真.

以上より骨格性下顎前突症の診断下、昭和61年10月より術前矯正が開始された。

処置および経過：術前矯正中の昭和62年3月より尿量低下を自覚し慢性腎不全悪化の診断のもと週3回の透析治療を開始された。術前矯正終了時の血液検査所見では、尿素窒素 52 mg/dl、クレアチニン 12 mg/dl、血中K濃度は 5.8 mEq/l と高値であり、1日尿量は 300 ml 前後で腎機能は著しく低下していた。また、赤血球数 279万/ $\mu$ l、ヘモグロビン 8.1 mg/dl、ヘマトクリット 26.3% と貧血が認められた (表1)。また、血圧は 150/90 mmHg と腎性高血圧の所見が認められ、出血時間は9分30秒であった。以上より手術施行に関してはリスクが高く、腎移植後腎機能の改善を待って外科的矯正手術を施行することとした。腎移植手術施行にあたり腎移植手術2日前より免疫抑制剤およびステロイド剤の服用を開始し、平成元年2月14日、母親を donor とする生体腎移植手術が施行された。腎移植後、1日尿量は 2000 cc 前後と著しく増加し、尿素窒素 16 mg/dl およびクレアチニン 1.6 mg/dl と正常値を示した。腎移植前にみられた貧血も赤血球数 461万/ $\mu$ l、ヘモグロビン 14.5 mg/dl、ヘマトクリッ

表1 術前矯正治療時の血液検査所見

WBC	4900	
RBC ( $\times 10^4$ )	279	↓
Hgb (mg/dl)	8.1	↓
Hct (%)	26.3	↓
Platelet ( $\times 10^4$ )	25	
BUN (mg/dl)	52	↑
Creatinin (mg/dl)	12.0	↑
Na (mEq/l)	143	
K (mEq/l)	5.8	↑
Cl (mEq/l)	105	
Ca (mEq/l)	5.1	
出血時間	9分30秒	

表2 腎移植後の血液検査所見

WBC	6900
RBC ( $\times 10^4$ )	461
Hgb (mg/dl)	14.5
Hct (%)	44.5
Platelet ( $\times 10^4$ )	33
BUN (mg/dl)	16
Creatinin (mg/dl)	1.6
Na (mEq/l)	145
K (mEq/l)	3.9
Cl (mEq/l)	104
Ca (mEq/l)	4.7
出血時間	4分30秒

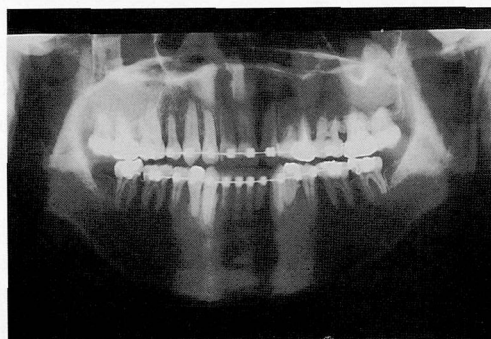


図3 術前オルソパントモ写真.

ト44%と改善された。出血時間も4分30秒であった (表2)。また、術前のX線写真で腎性骨異栄養症を疑わせる所見はなかった (図3)。そして、移植腎機能も安定し、腎移植前より服用していた免疫抑制剤の量も維持量となり、腎移植手術の1年9ヶ月後の平成2年11月19日、NLA 変法+GOF 全身麻酔下において下顎枝矢状分割による下顎骨後退術を施行した。術中は低血圧にならないように血圧を維持し、電解質異常、尿量の確保、ステロイドカバーに留意した。また、下顎枝の分割はできるだけパラレルに行ない右側9 mm、左側7 mm 下顎を後方へ回転移動させた。骨片の固定をできるだけ強固にするために外板と内板を骨接合用純チタンスクリューにて固定した。術中出血量は 250 cc であった。術後ステロイド剤および免疫抑制剤は術前と同量経口投与し、感染予防としてセフェム系抗生剤を成人量の1/2を術後2週間点滴投与した。術後も尿量は維持され血液検査でも異常は認めなかった。また、術後感染、治癒不全も認めず術後4週間顎間固定を行ない12月18日軽快退院した。以後、外来にて経過観察しており、術後1年2ヶ月後のX線写真では骨の癒合不全や骨壊死等認められず経過良好で

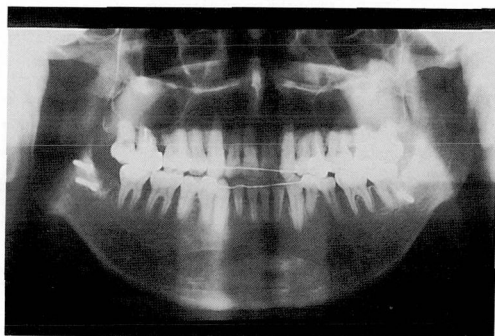


図4 術後オルソパントモ写真。

ある(図4)。

## 考 察

顎変形症患者に対する外科的矯正治療の普及により年々症例数が増加している。また、年齢層が拡大する反面、各種の全身疾患を有する患者に遭遇することもある。これまで全身的骨代謝障害を有する患者における外科的矯正手術の報告はほとんどない。今回我々の経験した症例は、術前矯正治療中に慢性腎不全の悪化をきたし透析治療に移行し、さらに生体腎移植手術を行なった症例に対して外科的矯正治療を施行した症例である。術前矯正開始から外科的矯正手術施行まで4年間を要したが、その間数多くの問題があった。透析治療中の手術も考慮したが、術前術中術後の管理において問題点があった。すなわち術前は電解質、酸塩基平衡、水分代謝異常、貧血などがあり、術中は手術操作、麻酔の危険性などがあり、術後は肺水腫、高K血症、術後出血、感染、創部治癒遅延などの問題<sup>1)</sup>である。以上より透析治療中の手術施行に関してはリスクが高く、外傷や悪性腫瘍のように手術の緊急性がないことより、透析治療中の手術は中止した。しかし、患者の機能的および審美的な面からの訴えが非常に強く、また、免疫抑制剤の進歩により腎移植患者の生存率および移植腎の生着率は著しく向上しており<sup>2)</sup>、腎移植後、全身状態の改善を待って外科的矯正治療を施行する運びとなった。しかし、腎移植後患者の移植腎が外科、泌尿器科的合併症のない安定期にはいった患者でも術後長期におよぶ免疫抑制剤やステロイド剤の使用により各種合併症が出現することが多い。また、腎移植を受けた患者は、腎性骨異常栄養症、二次性副甲状腺機能亢進症、術前の血液透析による骨の脆弱化が同年代の健常人よりも高度であることに違いはない。整形外科領域では、腎移植後の骨壊死についてのいくつかの報告があり、田場<sup>3)</sup>によるとその発症頻度は生体腎移植では16.7%である。骨壊死の発症部位では大

腿骨頭が多く、それ以外では上腕骨、手根骨、指骨などがあり、骨壊死の発症は術後6～12ヶ月が多いとされている。外科的矯正手術の時期については以上を踏まえて移植腎が機能しており検査で異常のないこと、腎移植後12ヶ月以上経過しており骨壊死等の所見がないこと、免疫抑制剤が維持量になることにより決定した。これまで腎不全患者あるいは長期透析患者の顎骨について顎骨X線写真<sup>4,5)</sup>、骨シンチグラフィ<sup>6)</sup>、赤外分光法<sup>7)</sup>、走査型電子顕微鏡<sup>8)</sup>などを利用した研究がされているが、上皮小体摘出術や腎移植術が実際に外科的矯正手術後の顎骨の治療過程に与える影響についての研究は全くなされておらず、手術時期の決定は、今後それらを踏まえて検討する必要があるものと考え

る。全身麻酔管理上は、術前には、高血圧、水分電解質酸塩基平衡異常、貧血の改善、出血傾向、感染予防に対する管理を十分に行なう必要がある<sup>9)</sup>、移植腎は予備能力幅が小さいため腎機能を直接的あるいは間接的に低下させる方法や薬剤は避けて術後の合併症を予防することが大切である。全身麻酔はNLAと低濃度のハロセンを用いたGOF麻酔の併用が良いとされている<sup>10)</sup>。また、腎血流量を維持するためにドパミンを使用し術中尿量を100 ml/hrに確保できた。

手術に際しては手術室はできればクリーンルームを使用し、手術室への人の出入りは最小限にすることが望ましい。手術時間はストレスの面からも感染予防の面からも短い方が望ましいが、必要かつ十分な手術が遂行されることが目的であるので手術時間のみにとらわれることもない。手術操作の面からは、長期透析患者に多く認められる骨の粗鬆化や軟組織の脆弱化が問題となってくる。顎口腔領域では、X線的に顎骨の透過性の増加、下歯槽管、下顎下縁および上顎洞底の皮質骨の消失、歯槽硬線の消失、根尖部の骨変化、歯髄腔の狭窄などの報告<sup>11-14)</sup>がある。大野ら<sup>15)</sup>による多施設における調査で長期人工透析患者2234例中314例(14.1%)で、男女とも35～39歳に最も多く、透析歴4年以内で発症していたと報告している。一方、山田ら<sup>5)</sup>の報告では透析患者102例中何らかの形で顎骨に変化の認められた症例は32例(31.4%)であり、またこのような顎骨の変化は透析期間が3年以上になるとかなりの頻度で生じるとしている。また、健全な骨代謝に咬合圧による荷重をかけた場合骨添加が起り、病的状態では逆に骨吸収が生じる可能性があるとの報告<sup>16)</sup>もある。今回の症例は透析期間が2年間であり、以上の変化が術前のX線写真で明らかではなかったが、これらのことを念頭において手術を行なった。手術時の所見では、同年代の健常人に比較し骨の分岐は

容易で分割面からの出血も少なかった。また、分割に際しては下顎骨後退後の内板と外板の接触面積をできるだけ広くし、死腔を少なくするために左右下顎枝をできるだけ平行に分割した。下顎骨後退後の骨片の固定にはワイヤー、ミニプレート、スクリューなどがあるが、今回はその中でも最も強固で後戻りの少ない純チタンスクリューを用いた。また、術後の血腫形成、創傷治癒の面からは軟組織、骨膜からの出血は確実に止血し、出血量を最小限にし、術中は頻回に術野を抗生剤の入った生理食塩液で洗浄し骨片などの削片の吸引除去を可及的に行なった。術後の顎間固定の期間はミニプレートやスクリューを用いた場合は、当科では2週間を目安にしているが、今回は骨の粗鬆化などを考慮して術後4週間行なった。術後の抗生物質の投与は、一般に代謝排泄経路、毒性、起因菌などを考慮し、薬剤の種類および投与量を決定しなければならない<sup>10,17)</sup>。広帯域で腎毒性の少ないペニシリン系あるいはセフェム系の薬剤を選択し、投与量は常用量の1/2を基準とした。投与期間については術後の経過にもよるが、可及的に短くすることが望ましく、今回は術後2週間投与した。術後1年2ヶ月における咬合は安定しており、X線写真上チタンスクリューの周囲骨の吸収も認められず骨癒合は良好であった。

## 結 語

腎移植患者に対して外科的矯正治療を施行し、術後2年6ヶ月経過し、骨の癒合不全、後戻り等認められず良好な結果を得た。

## 文 献

- 1) 布施秀夫, 山田史郎, 篠原 淳, 神谷龍彦, 布施小枝子, 宮川香代子, 金平正三, 下坂博昭, 加藤克己: 血液透析患者における下顎骨半側切除術の経験. 日口外誌 33, 1521-1528, 1987.
- 2) 内田久則, 横田和彦, 刑部恒男, 佐藤光史: 本邦における腎移植の現況および術後の諸問題. 臨床麻酔 11, 1193-1202, 1987.
- 3) 田場弘之: 腎移植症例における骨壊死発生に関する臨床的研究. 北里医学 12, 618-630, 1982.
- 4) 中井博寿, 竹内 学, 松田匡房, 金田敏郎: 血液透析患者の口腔所見に関する臨床的研究—第1報 二次性上皮小体機能亢進症患者のオルソパントモグラムの中心に—. 日口外誌 37, 1523-1532, 1991.
- 5) 山田直之, 西原平八: 腎人工透析患者における歯顎骨のX線学的検討. 人工透析研究会会誌 12, 581-582, 1978.
- 6) 土持 真: 骨シンチグラフィによる腎性骨異常栄養症の研究. 日口外誌 29, 2155-2174, 1983.
- 7) 辻村昌子, 木村博人, 鈴木 貢, 高地義考, 高橋雅幸, 玉山公基: 長期透析療法患者膨隆顎骨の赤外分光法による組成解析. 日口外誌 37, 2047-2053, 1991.
- 8) 松井竜太郎, 杉原一正, 今村晴幸, 岩重 康, 河野生司, 山下佐英: 顎骨に発症した腎性骨異常栄養症の1例. 日口外誌 38, 1319-1320, 1992.
- 9) 塩飽善友: 腎疾患患者の麻酔. 臨床麻酔 3, 329-339, 1979.
- 10) 宮崎正夫, 柴 禄郎, 橋本 悟, 大畑恵美子, 畑中哲生, 天野京子: 腎不全と腎移植の麻酔. 日臨麻誌 9, 20-33, 1989.
- 11) Weinmann, J.P.: Bone changes in the jaw caused by renal hyperparathyroidism. *J. Periodontol.* 16, 94-104, 1945.
- 12) Walsh, R.F. and Karmioi, M.: Oral roentgenographic findings in osteitis fibrosa generalisata associated with chronic renal disease. *Oral Surg.* 28, 273-281, 1969.
- 13) 神田重信, 中山哲夫: Renal osteodystrophy の x線像, とくに根尖部の骨変化について. 歯放 19, 18-20, 1979.
- 14) Kelly, W.H., Mirahmadi, M.K.: Radiographic changes of jawbones in end stage renal disease. *Oral Surg.* 50, 372-381, 1980.
- 15) 大野丞二, 吉田政彦, 大原憲一: Renal Osteodystrophy の本邦集計. 骨代謝 11, 7-11, 1978.
- 16) 五十嵐 章, 鈴木正二: 顎骨骨梁構造の評価に関する研究—特に腎性骨異常栄養症におけるオルソパントモグラフにおける評価—. 日口外誌 40, 113-125, 1994.
- 17) 斎藤 篤, 大森雅久: 腎臓疾患患者に対する抗生剤の選択. 耳展 24, 649-655, 1981.