

1 回法ジルコニアインプラントの安静植立後における骨界面に関する実験的研究

釜山 憲二, 八塚 信博, 石田 秀幸
 天間 裕文, 久保 隆靖, 和田本昌良
 永金 幸治, 橋本 正毅, 赤川 安正

Bony Interface of the One-Stage Zirconia Implant after 3 Months of Clinically Unloaded Condition

Kenji Kamayama, Nobuhiro Yatuzuka, Hideyuki Ishida, Hirofumi Tenma, Takayasu Kubo, Masayoshi Wadamoto, Kouji Nagakane, Masaki Hashimoto, and Yasumasa Akagawa

(平成6年9月30日受付)

緒 言

口腔インプラントの材料として、従来より、もっぱらアルミナセラミック^{1,2)}やチタン³⁻⁶⁾、チタン合金⁷⁾などが用いられてきた。しかし、これらの材料は必ずしもインプラント材料として具備すべき条件をすべて有しているとは言えず、最近では、各種材料の長所を生かした複合材料⁸⁾や新しいセラミックスなどの開発が進められてきている⁹⁾。

ジルコニアは、チタンやアルミナに匹敵する優れた生体適合性と高靱性を備えつつ大きな機械的強度を有し、審美的にも乳白色の色調に優れ、さらに骨に近い弾性率、優れた切削性、X線不透過性に優れるなどの多くの長所を持つことから、新しいインプラント材料として大きな注目を集めるようになってきた。本材料を我が国で初めて注目した永井ら¹⁰⁾はラットを用いてジルコニアの皮下埋入実験を行い、アルミナに匹敵する生体適合性を有することを認めた。次いでカニクイザルを用いた実験¹¹⁻¹³⁾において、上部構造物装着後のインプラント周囲へ上皮性の付着が達成されること、また4カ月の安静植立下および適正荷重下においては同インプラント周囲に骨接触が成立することなどを報告している。

しかし、本材料をインプラントとして用いる際に、長期の良好な予後を予測できるインプラント・骨界面構造の詳細は必ずしも十分に明らかにされているとは言えず、さらにインプラント植立後において、機能圧を加える前の安静植立下における周囲骨組織界面の詳細についても不明な点が多く残されている。

そこで我々は、ジルコニアインプラント・骨界面構造の詳細を明らかにすることを目的として、ニホンザルを用いて、1回法にてジルコニアインプラント（以下、インプラントと略す）を植立し、臨床的に無負荷の状態を確立した上で3カ月間観察し、その後にインプラント周囲組織を臨床的、X線学的、組織学的並びに組織形態計測学的な立場から検討を加えた。

材料並びに方法

I. 材料および植立術式

実験動物には雌性ニホンザル成猿2頭を用いた。インプラントはジルコニウム94.3%、イットリア4.1%、その他微量のアルミニウム、カルシウムなどを含有した泥状の原料を出発点とし、真空脱泡、鑄込み成形、乾燥の各操作を経て1500°Cにて焼結された部分安定化ジルコニアにより製作され、スクリュエー形状（直径：4 mm、長さ：20 mm；呉英製作所製）が付与され、その表面はバレル研磨が施されている（図1）。抜歯後3カ月以上の治療期間を経過した動物の下顎右側第一、第二小臼歯および第一大臼歯部（以下、 $\overline{M_1P_2P_1}$ と略す）に2本のインプラントを1回法にて植立し




図1 本実験に用いたジルコニアインプラント（直径：4mm，長さ：20mm）

た。その後、固形飼料を温水に浸漬して作製した軟性飼料（1日量：250g）を用意し、これにより動物を飼育することでインプラントに負荷される圧を可及的に減少させ、臨床的な安静状態を確立した。なお、対合歯はすでに $M_1P_2P_1$ と同時に抜去されており、口腔内に突出したインプラント上部と上顎無歯顎堤との間に閉口時 2mm 以上の間隙ができるよう、インプラント上部を削合・調整した。

インプラント植立2週間前より観察期間終了までの間、週1回の割合で、小児用歯ブラシと歯間ブラシを用いたブラッシング並びに0.2%クロールヘキシジングルコネート水溶液による洗浄を行い、口腔衛生状態の確保に努めた（図2）。なお、インプラント植立3か月後の時点で臨床的観察を行った後、動物を10%中性ホルマリンにて灌流固定した。

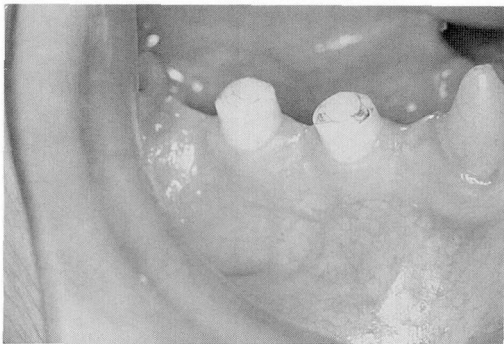


図2 植立3か月後のインプラント周囲
インプラント上部の黒い部分は削合時に着色したものである。

II. 観察方法

1. 臨床的観察

植立後3か月の時点で、インプラント周囲歯肉並びに対照として下顎右側犬歯および第二大臼歯（以下、 \overline{C} 、 M_2 ）と略す）の臨床歯周病的診査を行った。すなわち、インプラント周囲歯肉を視診、触診した後、Gingival index¹⁴⁾、Plaque index¹⁵⁾、ペリオトロン[®]による歯肉溝浸出液量¹⁶⁾および25g一定荷重下でのプロービングデプス¹⁷⁾を測定した。

2. X線学的観察

灌流固定後、インプラントを含む下顎骨を摘出した。これを正中にて2分割し、それらの顎骨に対して咬合型フィルムを用いて等長法に準じX線撮影を行い、X線学的に検討を加えた。

3. 組織学的観察

得られた下顎骨を近心インプラントを含む小塊にトリミングし、10%ホルマリンにて浸漬固定した。これをK-CX脱灰液にて脱灰後、インプラントを逆ネジ方向に回転させながら除去した。その後、同周囲組織を頬舌的に2分割し、それぞれを通法に従いパラフィン包埋後、1つのブロックから6 μ m厚の頬舌的切片を得た。他のブロックでは同様の厚さの近遠心的切片を作製し、いずれもHematoxylin-eosin (H-E) 染色を施した。また遠心インプラントを含む下顎骨はやはり周囲組織を約4mm残してトリミングし、脱灰は行わないでレジン包埋し、インプラント長軸に沿い頬舌方向に2分割した。1つのブロックから70 μ m厚の頬舌的非脱灰研磨標本を、他のブロックからは近遠心的標本をそれぞれ作製し、Toluidine blue 染色を施した。その後、パラフィンおよびレジン標本とも光顕的に観察した。

4. 形態計測学的観察

頬舌並びに近遠心方向から得られたそれぞれ2枚の非脱灰研磨標本より、画像解析システム（PIAS社、LA-555）を用いて、インプラント表面に接する骨接触率を計測した。

結 果

I. 臨床的観察

観察期間を通じ、各動物に体重の減少などは認められず、健康状態は良好であった。インプラント植立3か月後では、全てのインプラントに動揺や脱落は認められなかった（図2）。インプラントにおけるGingival index, Plaque index, ペリオトロン[®]による歯肉溝浸出液量、25g一定荷重下でのプロービングデプスの値は対照天然歯の値とほぼ同様であり（表1）、インプラント周囲歯肉は対照天然歯周囲歯肉と同等の健

表1 インプラント周囲歯肉の臨床的評価

部位	M ₂				遠心側インプラント				近心側インプラント				C				
	B	L	M	D	B	L	M	D	B	L	M	D	B	L	M	D	
No. 1	G. I.	0	0	0	1	1	1	0	0	0	0	0	1	0	1	0	
	P. I.	1	1	1	1	0	1	1	1	0	0	0	1	1	0	0	1
	ペリオトロン値	8	2			3	2			2	2			3	2		
	P. D.	2	2	2	2	2	2	2	1	2	2	2	1	2	2	1	1
	動揺度	0				0				0				0			
No. 2	G. I.	1	2	1	2	1	0	0	1	1	1	0	1				
	P. I.	2	1	1	2	1	1	2	1	1	2	1	1				
	ペリオトロン値	21	23			1	2			3	11						
	P. D.	2	3	2	4	2	1	2	2	1	2	1	2				
	動揺度	0				0				0							

G. I. : Gingival Index

P. I. : Plaque Index

ペリオトロン値: ペリオトロン[®] による歯肉溝滲出液量

P. D.: 25 g 一定荷重下でのプロービングデプス

インプラント周囲の値は対照天然歯の値とほとんどかわらない。

健康状態であるとみなされた。

II. X線学的観察

インプラント周囲の骨梁パターンに特に異常は認められず、インプラントに接して軟組織の介在を思わせるX線透過像もみられなかった(図3)。また、4本中2本のインプラントにおいて頸部の辺縁骨にわずかな楔状の骨吸収が認められた。

III. 組織学的観察

インプラント周囲歯肉は、口腔歯肉上皮、インプラ

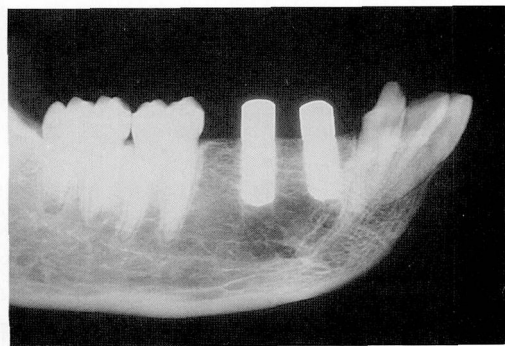


図3 骨接触を示すインプラント周囲顎骨のX線像
インプラント・骨界面にX線透過像は認められない。

ント接合上皮、および上皮下結合組織から構成されていた。接合上皮は数層のケラチノサイトより成り、それらはインプラント長軸に平行に配列し、インプラント底部へと下方伸展していたが、肥厚増殖や上皮釘脚

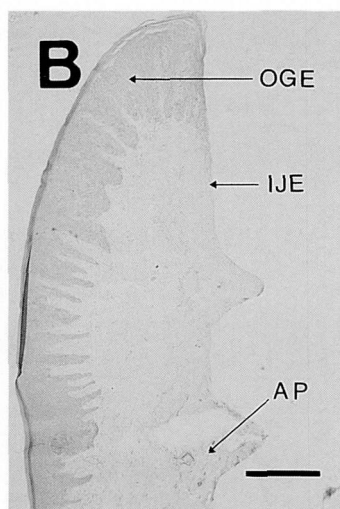


図4 頬舌側方向からのインプラント周囲歯肉
OGE: 口腔歯肉上皮
IJE: インプラント接合上皮
AP: 歯槽突起
(バー: 500 μm, HE 染色 ×1)

の側方への伸展などは認められなかった。また、接合上皮停止部よりさらに下方では、インプラントに接して密な線維束がみられ、その線維は長軸に平行並びに斜め方向に走行していた。接合上皮内および上皮下結合組織においてはわずかな炎症細胞の浸潤が認められる程度であり、臨床所見をよく裏付けていた(図4)。一方、骨部においてはインプラント周囲には頬舌的には皮質骨から連続する太い骨梁がみられ(図5)、近

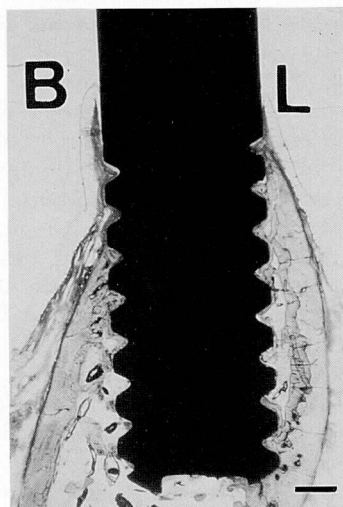


図5 頬舌側方向からのインプラント周囲骨組織
皮質骨から太い骨梁がインプラント表面に連続して接している。
(バー: 1 mm, Toluidine blue 染色 × 1)

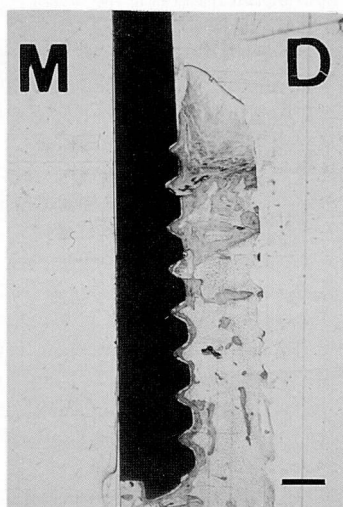


図6 近遠心方向からのインプラント周囲骨組織
新生された骨梁や、脂肪髄がインプラント表面によく接している。
(バー: 1 mm, Toluidine blue 染色 × 1)

遠心側ではインプラント上部では比較的太い骨梁が、下部では細い骨梁がそれぞれインプラントを取り囲むように接していた。インプラントと骨との間には軟組織の介在はみられず、いずれも新生した骨梁あるいは脂肪髄がインプラント表面に直接接していた(図6)。

IV. 形態計測学的所見

骨接触率は25.9%から85.4%の範囲にあり平均55.0%であった。頬舌側における骨接触率が近遠心側のそれよりも高い傾向を示していた(表2)。

表2 骨接触率

	頬側	舌側	近心側	遠心側	全平均
No. 1	44.8	57.6	25.9	35.2	40.9
No. 2	85.4	68.1	66.7	56.5	69.2
(%)					

考 察

本研究では、従来からのジルコニアインプラント周囲組織に関する報告^{11,13)}の頬舌側方向における観察に加え、近遠心側方向からの骨界面の様相についても検討を試みた。その結果、ヒトに類似の下顎骨構造を有するサルにおいて、植立後よりジルコニアインプラントの臨床的安静状態を確保することにより、直接的骨接触界面の達成が可能であることが明らかとなり、さらにその様相は頬舌側と近遠心側で異なることも示された。臨床的にも、天然歯周囲歯肉と同様の健康的なインプラント周囲歯肉が観察され、計測した各値も対照の天然歯周囲歯肉のそれらとほぼ同様であった。

ラット背部結合組織中に同じジルコニアを埋入し周囲組織反応を観察した Ichikawa ら¹⁸⁾は、ジルコニアの優れた生体適合性および生体内安定性を認めており、本研究でみられた優れた臨床的並びに組織学的な観察結果はこのことをよく支持している。さらに観察期間を通じて、週1回のブラッシングを行ったことは健康的なインプラント周囲歯肉の獲得と維持に貢献したであろう¹⁹⁾。

X線学的に、インプラント頸部に接する皮質骨にわずかな楔状の骨吸収が認められた。この吸収の要因として、同部への応力集中が考えられるが、今回の実験条件では臨床的安静状態が確保されており、骨吸収を引き起こすほどの同部への応力集中は考えにくい。さらに、口腔衛生状態も良好であったためプラークによる影響も少ないと思われる。この原因としては、インプラント植立手術時の骨膜剝離などの外科的侵襲に伴

う骨吸収,あるいはインプラント植立の際のネジ止めの力による刃縁骨への応力集中などが推測され得る。

インプラント・骨界面はよく骨接触が達成されており,安静植立の効果を初めて明らかにした永井ら¹¹⁾の報告とよく一致した。この所見はジルコニアインプラントを1回法で植立する際の安静植立の意義を強く支持するものである。また,骨接触の様相は頬舌側と近遠心側でかなり異なっていることも判明した。Akagawaら²⁰⁾はインプラント周囲の骨構造を三次元構築法で再構築し,オッセオインテグレイテッドインプラント周囲の骨構造が各部位で異なっていることをグラフィックスで示したが,本研究結果もこのことをよく裏付けている。それゆえ,動物実験などでインプラント・骨界面の観察を行う際にはインプラント周囲組織を多方向から検討することが必要であると考えられる。

形態計測学的観察では,組織学的所見とよく一致してオッセオインテグレイションを示す骨接触率が認められた。これらの値は,純チタン,チタン合金およびハイドロキシアパタイトインプラントにおける骨接触率を報告した他の研究結果²¹⁻²³⁾と比較してほぼ同等であり,ジルコニアがインプラントとして応用できる可能性を確認できた。また,骨接触率は頬舌側より近遠心側のほうが低かったが,これは近遠心側ではインプラントの頸部のみが皮質骨に接触しているためと考えられる。

総 括

1回法ジルコニアインプラントの臨床応用を目指して,安静植立下でのインプラントの頬舌・近遠心側での骨接触界面の詳細を明らかにするためニホンザルを用いた検討を行った。1回法にてジルコニアインプラントを植立し,3カ月の臨床的安静状態を確保した後,インプラント周囲組織を臨床的,X線学的,組織学的ならびに組織形態計測学的な立場から観察したところ,ジルコニアインプラント周囲には直接的骨接触が達成されること,また,この様相は頬舌方向と近遠心方向でかなり異なることなどが明らかとなった。以上の所見は,ジルコニアインプラントの臨床応用への安静植立の有用性を支持するとともに,インプラント・骨界面を検討する際には多方向の骨接触状況の把握が必要であることを示唆している。

文 献

1) Driskell, T.D. and Heller, A.L.: Clinical use of aluminium oxide endosseous implants. *J. Oral Implantol.* 7, 53-75, 1977.

- 2) Kawahara, H., Hirabayashi, M. and Shikita, T.: Single crystal alumina for dental implants and bone screws. *J. Biomed. Mater. Res.* 14, 597-605, 1980.
- 3) Brånemark, P.-I., Hansson, B.O., Adell, R., Breine, U., Lindström, J., Hallen, Ö. and Ohmann, Å.: Osseointegrated implant in the treatment of the edentulous jaw. Experience from a 10-year period. *Scand. J. Plast. Reconstr. Surg. Suppl.* 16, 1-13, 1977.
- 4) Brånemark, P.-I.: Osseointegration and its experimental background. *J. Prosthet. Dent.* 50, 399-410, 1983.
- 5) Adell, R., Lekholm, U., Rockler, B. and Brånemark, P.-I.: A 15-year study of osseointegrated implants on the treatment of the edentulous jaw. *Int. J. Oral Surg.* 10, 387-416, 1981.
- 6) Albrektsson, T.: Direct bone anchorage of dental implants. *J. Prosthet. Dent.* 50, 255-261, 1983.
- 7) Parr, G.R., Gardner, L.K., and Toth, R.W.: Titanium: The mystery metal of implant dentistry. Dental materials aspects. *J. Prosthet. Dent.* 54, 410-414, 1985.
- 8) Block, M.S., Kent, J.N. and Kay, J.F.: Evaluation of hydroxylapatite-coated titanium dental implants in dogs. *J. Oral Maxillofac. Surg.* 45, 601-607, 1987.
- 9) Garvie, C.R., Hannink, H. and Pascoe, R.T.: Ceramic Steel?. *Nature (London)* 258, 703-704, 1975.
- 10) Nagai, N., Takeshita, N., Hayashi, J., Kuwana, Y., Shirasuga, N., Maruyama, H., Sekine, H. and Fujii, Y.: Biological reaction of zirconia ceramic as a new-implant material in the dental field. *Jap. J. Oral Biol.* 24, 759-762, 1982.
- 11) 永井教之, 竹下信義, 丸山晴義, 白須賀直樹, 関根 弘, 岸 正孝, 今村嘉宣, 鮎沢信夫: ジルコニア・セラミックス歯科インプラントの基礎的研究—骨内インプラント周囲組織の病理組織学的検索—。補綴誌 28, 498-514, 1984.
- 12) 永井教之: 歯科インプラント周囲組織構造とその病理—天然歯周囲組織との比較において—。ザ・クインテッセンス 4, 1781-1800, 1985.
- 13) 永井教之, 竹下信義: 部分安定化ジルコニアセラミックの性質とその歯科インプラントへの応用—病理組織学的立場から—。歯科ジャーナル 25, 581-596, 1987.
- 14) Løe, H. and Silness, J.: Periodontal disease in pregnancy I. Prevalence and severity. *Acta Odont. Scand.* 21, 533-551, 1963.
- 15) Silness, J. and Løe, H.: Periodontal disease in pregnancy. II. Correlation between oral hygiene and periodontal condition. *Acta Odont. Scand.* 22, 121-135, 1964.
- 16) Garnick, J.J., Pearson, R and Harrell, D.: The

- evaluation of the periotron. *J. Periodontol.* **50**, 424-426, 1979.
- 17) Akagawa, Y., Ichikawa, Y., Nikai, H., and Tsuru, H.: Interface histology of unloaded and early loaded partially stabilized zirconia endosseous implant in initial bone healing. *J. Prosthet. Dent.* **69**, 599-604, 1993.
- 18) Ichikawa, Y., Akagawa, Y., Nikai, H., and Tsuru, H.: Tissue compatibility and stability of a new zirconia ceramic in vivo. *J. Prosthet. Dent.* **68**, 322-326, 1992.
- 19) Sagara, M., Akagawa, Y., Nikai, H., and Tsuru, H.: The effects of early occlusal loading on one-stage titanium alloy implants in beagle dogs: A pilot study. *J. Prosthet. Dent.* **69**, 281-288, 1993.
- 20) Akagawa, Y., Wadamoto, M., Sato, Y., and Tsuru, H.: Three-dimensional bone interface of an osseointegrated implant: A method for study. *J. Prosthet. Dent.* **68**, 813-816, 1992.
- 21) Akagawa, Y., Satomi, K., Nikai, H., and Tsuru, H.: Initial interface between submerged hydroxyapatite-coated titanium alloy implant and mandibular bone after nontapping and tapping insertions in monkeys. *J. Prosthet. Dent.* **63**, 559-564, 1990.
- 22) Deporter, D.A., Watson, P.A., Pilliar, R.M., Melcher, A.H., Winslow, J., Howley, T.P., Hansel, P., Maniopoulos, C., Rodriguez, A., Abdulla, D., Parisien, K. and Smith, D.C.: A histological assessment of the initial healing response adjacent to porous-surfaced, titanium alloy dental implants in dogs. *J. Dent. Res.* **65**, 1064-1070, 1986.
- 23) 井上 考, 下野正基, 羽賀通夫, 飯島俊一, 武田孝之, 関根 弘, 岸 正孝, 小宮山彌太郎, 吉田浩一: ビーグル犬における骨結合型骨内インプラントのレントゲンのらびに組織学的検索—特に ITI および Brånemark インプラントの比較—. 歯科学報. **91**, 613-626, 1991.